Case 10-2008 A 10-Year-Old Girl with Dyspnea on Exertion
(New England Journal of Medicine 2008;358:1382-1390)

【症例】　10 歳女子　【主訴】　呼吸音の増大と呼吸困難感

【現病歴】

来院３週間ほど前より、鋭い胸の痛みがはじまり、小学校から数百メートルほどの距離にある家に帰る際にも息切れするようになり、労作時に呼吸困難が起こるようになった。運動中には吸気時、呼気時ともに呼吸音が聞こえるようになったが、安静時や睡眠中は正常であった。

来院２週間前の小児科医の聴診では肺音は運動の前後ともに正常、PEFR（最大呼気流量）が予測値の 27%の 75L/min であった。短時間作用型の気管支拡張薬による処置の後、wheeze が聞かれるようになり、PEFR が 100L/min まで増加した。Albuterol と fluticasone が定量吸入器で処方されたが、12 日後症状は悪化していた。小児科医が再検査すると、吸気時に wheeze が聞かれ、PEFR は 100L/min で変わっていなかった。この日に撮影された胸部レントゲンでは異常が報告されなかった。吸入薬は中止され、小児呼吸器外来を紹介された。咳、喉のつまり、食事の困難などはなかった。

【生育歴】満期産（帝王切開）にて 3.2kg で出生。 運動の発達にとくに問題はなし。8 歳時より胃食道逆流症で月 1 回 cimetidine を投与されている。無呼吸を伴わないいびきの既往がある。

【予防接種歴】インフルエンザと髄膜炎菌のみ未接種

【アレルギー】Cephalexin で蕁麻疹が出た

【家族歴】潰瘍性大腸炎・白血病（母方の祖母）骨肉腫（母方の祖父）潰瘍性大腸炎・肺がん（母方のおば）咽喉がん（父方の祖母）胃食道逆流症・潰瘍性疾患（母親および母方の複数の親戚）単純性血管腫（父親）母親には大腸内視鏡で診断された２つの良性の大腸ポリープがあり、また５か月前にウィルス性疾患で呼吸困難になった。兄弟は健康。

【来院時現症】

〈Vital〉脈拍 109bpm、呼吸数 18 bpm, SatO2 100%（room air、安静時）。

〈General〉良好　身長 140.8cm 体重 33.3kg

〈HEENT〉鼻漏があり、両鼻孔とも広がっていない。両耳の鼓膜で浸出液を伴わない光錐の減弱がみられる。扁桃は大きいが、中央で会合していない。

〈Chest〉胸郭は左右対称で過膨張はみられない。Stridor は安静時呼吸時、努力呼吸時ともにみられない。両側性に crackle を伴わない軽度の wheeze を安静時呼吸時、努力呼吸時ともに認める。分裂を伴わない II 音の亢進が胸骨右側優位にみられる。

〈extremities〉ばち状指、チアノーゼは認めない。

その他、特記すべき異常所見を認めない。

【来院時検査所見】

〈肺機能検査〉FVC　110%　FEV1　30%　Fig.1A 参照

２日後、耳鼻咽喉科医を受診、吸気時の stridor が観察された。経鼻ファイバーで声帯の可動性を確認、経胸壁心エコーは正常だった。３日後、ある診断的手技が施行された。

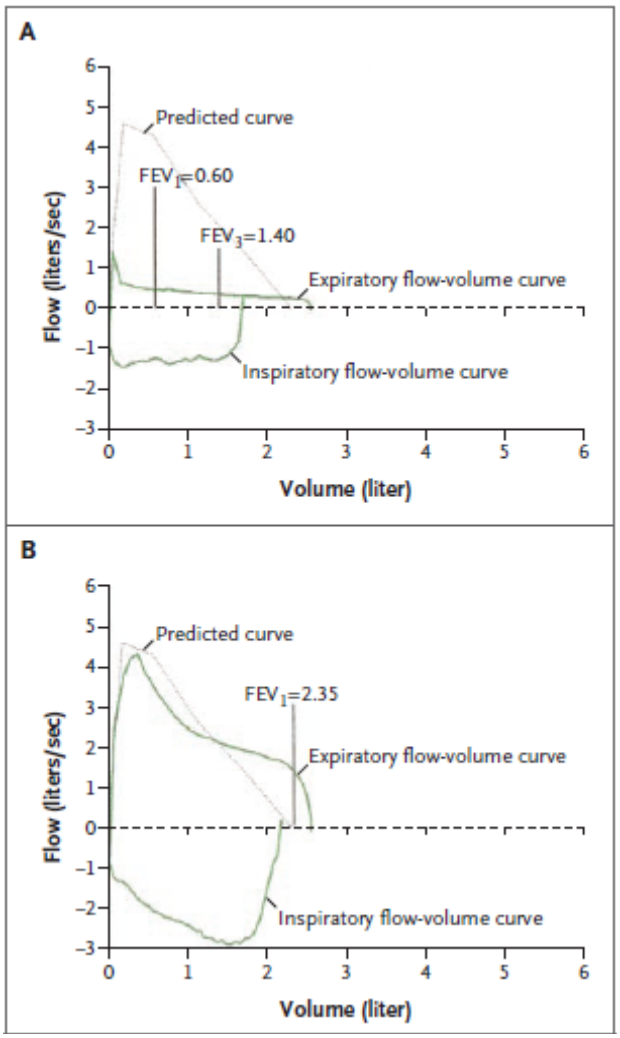

Fig.1A

A 小児呼吸器外来受診時のスパイロメトリー

B ３か月後のスパイロメトリー