Case 35-2007: A 30-Year-Old Man with Inflammatory Bowel Disease and Recent Onset of Fever and Bloody Diarrhea (New England Journal of Medicine 2007; 357:2068-76)

【患者】30 歳 男性
【主訴】発熱・腹痛・血性の下痢
【現病歴】
以前より炎症性腸疾患に罹患していたが、入院 14 日前までは平常時と変わりなかった。入院 14 日前、39.4℃の発熱・乾性咳嗽・鼻漏・筋肉痛をきたし、以降発熱に対して acetaminophen を服用していた。その後約 5 日でそれらの症状はなくなったが、間欠的な発熱は残っていた。入院 6 日前、下腹部痛と一日 3、4 回の血性の下痢を呈した。腹痛は排便(「体積は小さいが明らかな血液を含んでいる」とのことである)によっても軽快しなかった。間欠的な発熱は 38.3℃～38.8℃に達し、悪寒・戦慄、重篤な疲労感、びまん性の関節痛、筋肉痛を伴っていた。入院当日の朝、発熱は 39.4℃に達し、腹部症状は増悪し、嘔吐も 1 回あったため、救急外来を受診した。なお、頭痛・頚部硬直・神経症状は認めない。
【既往歴】
3 年前に直腸炎・直腸痛・血便を呈し、炎症性腸疾患と診断された。
ほぼ 2、3 ヶ月ごとに再燃し、mesalamine と経口の corticosteroid で治療されている。一番最近の再燃は predonisone で治療している(3 ヶ月かけ用量を漸減、入院 2 ヶ月前に終了)。今回のエピソードは、下血量の増加・排便の頻度が増加している点でこれまでの IBD の再燃とは異なると感じている。
他に既往歴はない。入院時の服薬は mesalamine と acetaminophen のみである。
【生活歴】
モロッコ出身、地元の大学を卒業。6 年前にアメリカに移住し、以来ボストンに住んでいる。最後にモロッコに行ったのは 5 ヶ月前である。モロッコでは 3 週間にわたり郊外の友人と家族のもとを訪ねていた。旅行中は予防的な服薬は行っていなかった。当地では水道水を飲んだが、未加熱の食料を食べた覚えはない。
ボストンでは、妻と 1 歳の子供とともに住んでおり、それぞれ健康である。
飲酒(-)、喫煙(-)、麻薬使用(-)。何らかの疾患の罹患者との接触はない。昆虫・動物との接触もない。
【家族歴】両親ともに存命。自己免疫疾患の家族歴はない。
【入院時現症】
[全身状態]発汗を認め、不快な様子で、戦慄あり。BT 40.5℃、PR 70/min、BP 109/44mmHg、SpO2 97% (room air)、RR 20/min。
[皮膚]発疹・潰瘍ほか異常所見を認めない。
[頭頚部]結膜に黄疸・点状出血・出血を認めない。咽頭に滲出物や潰瘍は認めない。頚部は柔軟で、リンパ節腫大は認めない。
[胸部]呼吸音は両側とも正常。Levine 2/6 の漸増漸減型(crescendo-decrescendo)収縮期雑音を胸骨左縁から腋窩にかけ聴取する。
[腹部]腹部膨隆なし。下部に圧痛と軽度の筋性防御を認める。
[背部]CVA 叩打痛なし。
[四肢]両足に僅かに浮腫を認める。
【入院時検査所見】
[血液検査]白血球 8900(好中球 36%、杆状核球 21%、リンパ球 28%、異型リンパ球 8%、単球 2%、好酸球 5%)、他血算は正常範囲内。PT 13.7sec(正常: 11.1-13.6)。電解質・腎機能は正常。ALT 90U、AST 64U。総ビリルビン・直接ビリルビンは正常。

[尿検査]ケトン体を微量に認める。アルブミン:2+、細菌: 中程度、白血球: 5～10。
[胸部 X 線]異常を認めない。
[腹部造影 CT]肝臓・脾臓の実質に異常を認めない。膿瘍・炎症・腫瘤も認めない。
【入院後経過】
血液、尿、便検体を採取した後 levofloxacin の静脈投与(500mg/day)を開始した。また、5リットルの生食を点滴、血圧 125/70mmHg まで回復し入院となった。
入院後 4 日間、体温は連日 38.8℃～40.0℃まで上昇し、経口摂取はほとんどなく、1 日 3～4 回の血性の下痢がみられ、腹痛も毎日あった。acetaminophen 投与と補液が行われた。血液と便の *Clostridium difficile* toxin は陰性であった。入院 2 日目に行われた CMV 抗原血症検査において 2 枚のスライドで 13 個の細胞が陽性であったが、コクサッキーウイルス・HIV-1・HIV-2・異好性抗体は陰性であった。抗 CMV IgG 抗体陽性(10 units)、enterovirus・HCV-RNA・EBV-DNA 陰性であった。尿検査ではクラミジア・淋菌は検出されなかった。
入院 4 日目、排尿障害が進行したが、繰り返し施行する尿検査でも異常は認められず、細菌・マイコバクテリア培養も陰性であった。経食道心エコー検査では僅かな僧帽弁逆流を認めたが心機能正常・壁運動良好であり、心嚢液貯留や弁の vegetation は認められなかった。
入院 7 日目、ALT 117U、AST 107U まで上昇した。他の検査結果は pending である。
ある診断的手技が施行された。

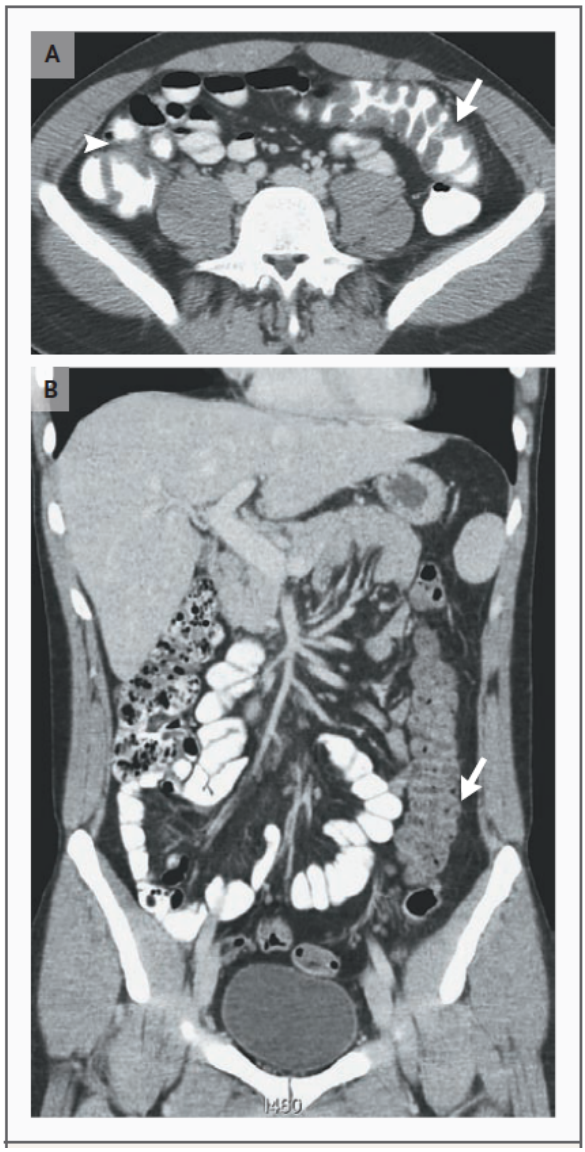

A: 入院 1 年前撮影の腹部造影 CT
B: 入院当日撮影の腹部造影 CT (再構成画像)