Case 4-2007: A 56-Year-Old Woman with Rapidly Progressive Vertigo and Ataxia
(Volume 356: 612-20)

【症例】56 歳女性
【主訴】急速に進行しためまいと運動失調
【現病歴】

10 週間前より時折めまいと吐き気が生じており、その後数週間で、増悪する positional vertigo(体位性めまい)と激しい嘔吐が続いた。制吐薬投与されて、嘔吐は解消し、めまいも改善した。その後まもなく、slurred speech(不明瞭言語)、急速に進行する運動失調、歩行困難を来たしてきた。

6 週間前に近医内科受診し、頭部 MRI の T2 強調画像で脳室周囲白質の高信号域を認め、虚血あるいは脱髄の所見と考えられた。脳 CT では孤発病変を認めなかった。Warfarin による治療が開始されたが、その後すぐに凝固検査で治療域以上となり中止された。FFP(新鮮凍結血漿)が注入され、凝固検査の結果は正常に戻った。ループスアンチコアグラントは検出されなかった。血算、生化学、腎・肝機能テストは正常であった。腰椎穿刺では初圧正常、脳脊髄液の検査結果は、Table1 の通りであった。染色・培養中に菌は認めず、クリプトコッカス抗原テスト、単純ヘルペス(HSV)の PCR テストはいずれも陰性であった。HIV type1, 2、抗核抗体、急速血漿レアギンも陰性であった。

1 週間後(入院 5 週間前)、2 回目の MRI 検査では、FLAIR 画像で、左橋部に新たに小さい線状の高信号域を認めた。MRA では、左椎骨動脈の解剖学的異型、脳底動脈の軽度不整(閉塞所見はなし)、内頸動脈の 15%に満たない狭窄を認めた。3 日間高用量の methylprednisolone が投与され、その後は prednisone を減量しつつ続けたが、改善はなかった。

3 週間前に他院神経科で評価された際には、車椅子に座り、前後に動く頭部振戦、flat affect(平坦な感情)、極度の構音障害があった。意識清明で、見当識保たれているが、多段階の順序だった指示を遂行する際にいくつか不備があった。眼球運動検査では、追従運動は減弱し、衝動性 overshoot を認めた。手の交互運動は極度に遅く、dexterity(機敏さ)が低下していた。軽度の hip-flexor(股関節屈筋)の筋力低下と paratony(パラトニー)があったが、他の筋肉の筋力、緊張度は正常であった。指鼻試験では両側性の重度の dysmetria(測定障害)を認め、踵膝試験は施行できなかった。体幹性のよろめきがあり、患者は歩くことが出来なかった。反射は正常であった。

1 週間前、胸部 CT 検査では、右肺胸膜のわずかな肥厚と、右後部の肋骨横隔膜陥凹および左肺の斜裂における亜区域性の線状の無気肺あるいは線維症の所見であった。マンモグラフィーと腹部・骨盤 CT では異常を認めなかった。

なお、入院前 2 週間の間に、神経学的症状に特に変化はなかった。

【既往歴】高血圧、高脂血症、中耳炎(7 年前)、両側の卵管結紮
【生活歴】アレルギー:なし、喫煙:20 年前より禁煙、アルコール:なし
【家族歴】母:乳癌(80 歳代)、父:パーキンソン病、35 歳の娘:健康、MS の家族歴(ー)
【入院時処方】atrovastatin(スタチン)、aspirin、hydrochlorothiazide(サイアザイド系利尿薬), promethazine(フェノチアジン系抗ヒスタミン薬;めまいに対して)
【入院時現症】

<General status & vital signs> n.p.,
<Neurological> Cons.: alert & oriented, tremors, stuttering speech(どもり), Mini-Mental State Examination: 27/30(計算と、5 分後に 3 つの物品のうち 2 つの想起の部分でー3 点), 注視時の smooth pursuit(滑動追従眼球運動)(-), saccadic overshoot(+), 文字 K の発音が困難, gag reflex(咽頭反射)↓
[Cranial Nerves] <I>not tested, <II>〜<VII> intact
[Motor] n.p. [Sensory] n.p.
[Reflex] すべて 2+〜3+, 足底刺激で反応なし
[Coordination] 上肢で著しい dysmetria(測定障害)と dysdiadochokinesia(反復拮抗運動不能), fine finger movement::幅小さくゆっくり, foot tapping: dysmetria, HKT: 施行できず
[Standing] full assistance なしでは不可 [Gait] 不可
<その他> n.p.,
【入院時検査所見】
血算, PT・PTT, 肝・腎機能検査, 血清電解質濃度, IgG, CA125, CA19-9, CEA, T4, TSH は正常。追加の検査は pending。
【入院後経過】

入院 2 日目の MRI にて、左乳房下方に径 12mm の mass を認めた。胸腹部 CT にて、肝臓の局所の脂肪性変化と、左副腎に腺腫と思われる径 11mm の結節を認めたほかは、異常は認めなかった。骨盤部超音波検査で異常所見はなかった。

入院 4 日目の脳 MRI にて、小脳半球の中等度の容積減少が見られたが、T2 強調画像での異常信号や異常拡散は認めなかった。T2 強調画像にて白質に多発する高信号病巣と、右放線冠がわずかにガドリニウムで造影された。

その 2 日後、PET で両側腋窩と概ね T10 の下部胸椎に代謝亢進性病巣を認めた。しかし、今回の入院後に撮影した胸部 CT を確認しても、対応する mass やリンパ節腫脹が腋窩領域に明らかでなかった。血清蛋白電気泳動では、IgG kappa M component と同定された超低濃度のバンドを示す異常パターンであった。7 日目、左乳房下方の hyper-echoic な充実性 mass を超音波ガイド下で生検したところ、悪性細胞を認めない、萎縮性の乳房組織であった。さらに翌日、左乳房の病巣の切除生検では、癌は認めず、粘液様の線維腺腫の所見であった。

ここである診断的手技が施行された。

Table 1. Results of Cerebrospinal Fluid Tests.

Test	Reference Range in Adults*	6 Weeks before Admission
Red-cell count (per mm³)	None	8
White-cell count (per mm³)	0–5	22
Differential count (%)		
Neutrophils	None	1
Lymphocytes	None	97
Monocytes	None	2
Protein (mg/dl)	12–60	86
Glucose (mg/dl)†	40–70	63
Venereal Disease Research Laboratory test	Nonreactive	Nonreactive
IgG (mg/dl)	0.0–6.0	16.1
IgG synthetic rate (mg/day)	0.0–8.0	60.1
IgG index	0.28–0.66	2.16, oligoclonal bands present
IgG:albumin ratio	0.09–0.25	0.50
Albumin (mg/dl)	0–35	32
Myelin basic protein (ng/ml)	0.00–2.10	2.27
Angiotensin-converting enzyme (U/liter)	0.0–2.5	2.3
Antineuronal nuclear antibodies (anti-Hu and anti-Ri antibodies)		Negative

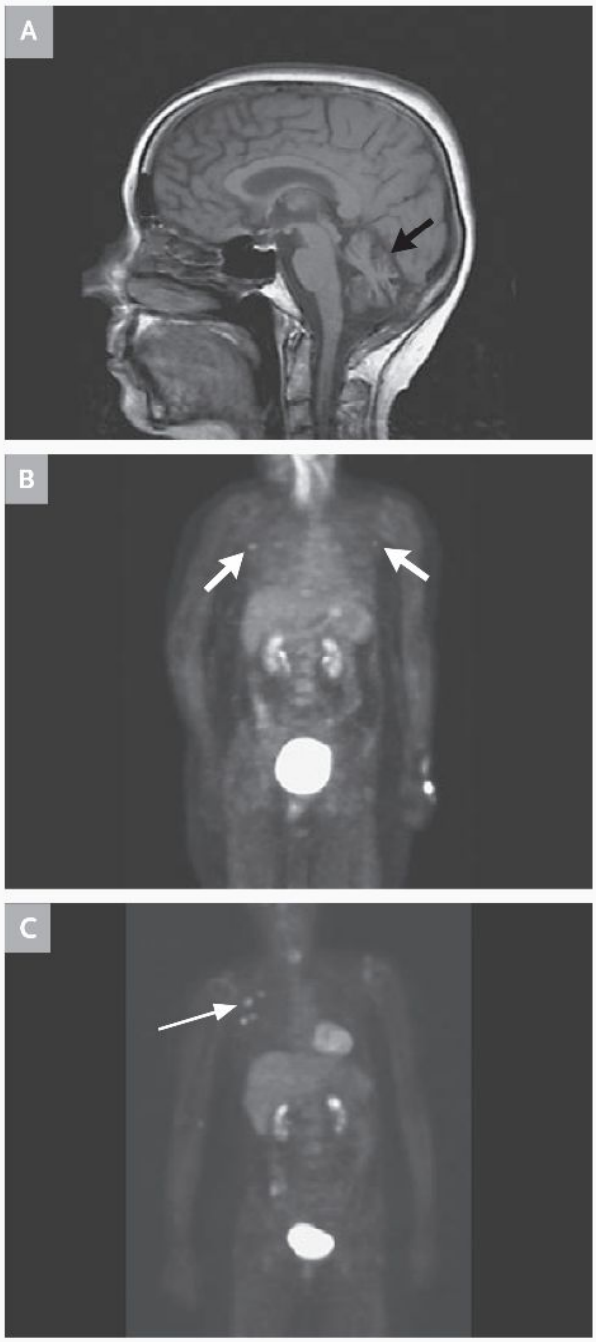

Figure 1. Imaging Studies.
A sagittal T_1-weighted MRI scan obtained on the patient's admission to this hospital (Panel A) shows shrinkage of the cerebellar vermis (arrow). A PET scan obtained after the administration of ^{18}F-fluorodeoxyglucose (Panel B) shows a small focus of uptake in the left axilla and a slightly larger one in the right axilla (arrows). A follow-up PET scan obtained 4 months later (Panel C) shows extensive abnormal uptake of tracer in the region of the right axilla and chest wall (arrow).