ＮＥＪＭ勉強会　2007　第６回　2007 年 5 月 23 日実施　C プリント 担当　大峰佳佑

Case 14-2007: A 59-Year-Old Man with Fever and Pain and Swelling of Both Eyes and the Right Ear. (Volume 356; 19)

【鑑別診断】

#1 急性副鼻腔炎 acute sinusitis

当初の症状は、急性副鼻腔炎に特徴的なものであった。多くはウィルスによって起こり、7 日から 10 日で軽快するが、この患者では症状が改善しなかった。さらに、ウィルス性副鼻腔炎では、細菌感染が続発することが多い。主な起炎菌は、Streptococcus pneumoniae, Haemophilus influenzae, Moraxella catarrhalis である。この患者はこれらの菌に対して効果的な抗生物質によって治療されていたが、改善が見られなかった。

#2 眼窩蜂窩織炎 orbital cellulitis と硬膜静脈洞血栓症 dural sinus thrombosis

高熱、眼窩周囲への発赤・腫脹、複視、頭痛などの症状では、副鼻腔炎が眼窩周囲に波及し、眼窩蜂窩織炎を起こした可能性も考えられる。硬膜静脈洞血栓症は、非常に稀ではあるが、眼窩蜂窩織炎に続発することがある。しかし、最多の起炎菌である Staphylococcus aureus に効果的な抗生物質に対して症状が改善していない。

#3 上強膜炎 episcleritis もしくは強膜炎 scleritis

上強膜炎や強膜炎の鑑別診断として膠原病、血管炎、梅毒、結核、帯状疱疹がある。RPR 陰性により、梅毒は否定された。水疱性病変も無いため、帯状疱疹も否定的である。胸部 X 線において肺野 clear であったため、結核も考えにくい。

#4 外耳道炎 external otitis

患者は、副鼻腔炎と眼の所見だけでなく、耳も発赤している。

外耳道炎の主な起炎菌である Pseudomonas aeruginosa, Staphylococcus aureus は投与された抗生物質によってカバーされている。また、リンパ節の腫脹が見られなかった。

より深刻な病態である Necrotizing external otitis(無治療で致死率 50%以上)は、画像検査による骨への浸潤が見られなかったので、否定的である。

#5 再発性多発軟骨炎 Relapsing polychondritis

4 日目に鼻部の圧痛が見られた。眼、耳、鼻が同時に侵される起こる疾患として、再発性多発軟骨炎が考えられる。しかし、診断基準を満たしていない（fig.1）。

他の膠原病も考慮されるが、ANCA 陰性により Wegener's granulomatosis は否定的であった。また、seronegative spondyloarthropathy も、腰痛や周囲関節炎が無いことから否定的。SLE も診断基準を満たしていない。肺門リンパ節腫脹、結節性紅斑、足関節炎が見られないことから、サルコイドーシスも否定的だった。以上より、再発性多発軟骨炎の可能

性が高いと考えられた。
【臨床的診断】再発性多発軟骨炎 Relapsing polychondritis

【診断的検査と予後】
耳軟骨の生検を行ったが、軟骨組織が取れていなかった為、軟骨炎の存在を確認することができなかった。
入院 5 日目より、methylprednisolone IV と corticosteroid eyedrops によって治療が開始された。24 時間以内に、症状は大幅に改善した。数日で鼻部の圧痛も改善し、他の症状も徐々に改善していった。
臨床症状と、免疫抑制剤への反応から、再発性多発軟骨炎の診断基準を満たした為、最終診断となった。
再発性多発軟骨炎による心臓弁への障害が懸念されたため、ECG を行った所、1 度房室ブロックが見られた。超音波では異常は見られなかった。その後、typeⅡの 2 度房室ブロックへと移行し、入院 10 日目には 5 秒間の完全房室ブロックが見られたため、dual-chamber permanent pacemaker が設置された。翌日、経口の prednisone を処方されて、退院となった。
しかし翌日、左頸部痛とともに、39.9℃の発熱をきたし、再び入院となった。CT アンギオにより左内頸動脈と椎骨動脈の内壁の肥厚を認め、大血管炎と診断された。その後、造影剤による急性腎不全を来たした。prednisone に加えて、mycophenolate moferil によって治療が開始され、症状改善したため退院となった。
更に 10 日後、40℃の熱と、MSSA 血症と肺への septic emboli によって、再び入院となった。ペースメーカーは一旦除かれ、抗生剤治療の後再び設置され、退院となった。。

【最終診断】再発性多発軟骨炎

Table 3. Diagnostic Criteria for Relapsing Polychondritis.*

Clinical features
Bilateral auricular chondritis
Nonerosive, seronegative inflammatory polyarthritis
Nasal chondritis
Ocular inflammation
Respiratory tract chondritis
Cochlear or vestibular dysfunction or both
Diagnosis (one of the following)
Three clinical features
One clinical feature and histologic evidence of chondritis
Chondritis at two or more separate anatomical locations, with response to corticosteroids, dapsone, or both

* This information was adapted from McAdam et al.[8] and Damiani and Levine.[9]

fig.1

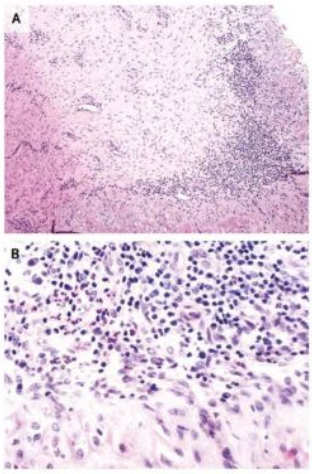

fig.2