ＮＥＪＭ勉強会　2007　第５回　2007 年 5 月 16 日実施　Ｃプリント 担当　佐藤一仁

Case 36-2006: A 35-year-old Pregnant Woman with New Hypertension(Volume 355; 21)

【鑑別診断】

＃１　妊娠中の高血圧

＃１－１　子癇前症・子癇

蛋白尿はあるが、子癇前症の診断を支持する程 severe ではなく、妊娠早期に子癇前症が発症するのは考えにくい。

＃１－２　妊娠高血圧

妊娠高血圧もこの妊娠早期には考えにくい。

＃１－３　慢性高血圧（本態性高血圧と二次性高血圧を含む）

慢性高血圧がある妊娠者は混合型子癇前症・子宮内成長障害・胎盤早期剥離・早産・周産期死亡のリスクが高い。低カリウム血症から二次性高血圧だと推測される。

＃２妊娠糖尿病

妊娠 16 週時で 50gOGTT 1 時間値 346mg/dl と severe であり、糖化ヘモグロビン(HbA1C) 8.2%から、高血糖が妊娠前からあったことを推測させる。妊娠糖尿病と診断された患者の大部分は、妊娠中のインスリン抵抗性に関係し、妊娠後期には増悪するが、16 週では mild な耐糖能異常である。従って当患者は以前から未診のⅡ型糖尿病があったと考えられる。

＃３クッシング症候群

Cortisol 分泌過剰、顔が丸いことからクッシング症候群を示唆する。妊娠前にはクッシング症候群の兆候も症状もなかった。クッシング症候群に比較的特異的な客観的徴候である、弱さ、近位筋萎縮、斑状出血、皮膚線条が見られなかったのは、cortisol 血症の進展が速かったためだろう。

当患者でクッシング症候群を示唆する所見は、低カリウム血症である。Cortisol は電解質コルチコイド活性も持っているため、遠位尿細管における Na+の再吸収の亢進、K+及び H+の分泌の亢進によって、高 Na 血症（高血圧）、低K血症、アルカローシスを引き起こす。次にすべきは cortisol 過多産生の原因検索である。

《クッシング症候群の分類》

ACTH 分泌亢進型（色素沈着と両側副腎腫大）・・・下垂体腺腫（Cushing 病）と異所性 ACTH 症候群

ACTH 分泌抑制型…副腎腫瘍（腺腫と癌腫）

MRI 所見を fig.1 に示す。

腹部 MRI 所見では、左副腎に 5.4×4.3×3.8cm の境界明瞭で信号強度均一な腫瘤あり。

MRI の直後の妊娠 21 週で再入院。手術待機中 metyrapone（11-deoxycortisol が cortisol に変換されるのを阻害）が投与された。インスリン量は 112U/day に増量された。

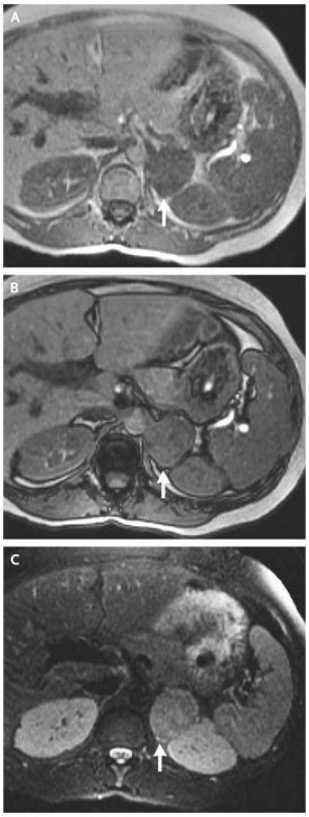

Fig. 1

クッシング症候群の妊娠女性の合併症には、高血圧、糖尿病、子癇前症、感染がある。胎児の合併症には未成熟や子宮内胎児発育遅延（IUGR）がある。妊娠中のクッシング症候群の場合、分娩後副腎摘出よりも即副腎摘出の方が合併症を減らせるということから選択。副腎摘出に限らず、妊娠女性に対する手術は理想的には妊娠中期に行うべきである。早期では自発中絶の危険性が高く、後期では早産の危険性が高いからである。

病理標本は Fig.2。
癌と腺腫を区別する９つのクライテリア（以下の３項目以上の該当で癌と診断）：高分裂率、異型分裂細胞、脈管侵襲、高核グレード、透明細胞質を持つ細胞の割合の減少、瀰漫性成長パターン、ネクローシス、洞侵襲、カプセル侵襲。
当症例では細胞異型は見られたが、上記癌のクライテリアは満たさず、病理上は腺腫と診断された。
また、癌は副腎アンドロゲンを分泌することが多く、男性化徴候が認められるはずであるが、副腎アンドロゲンの検査や男性化徴候については言及なし。

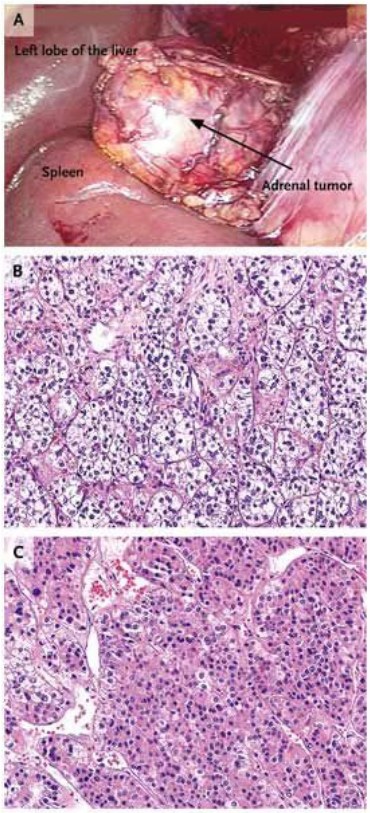

Fig. 2

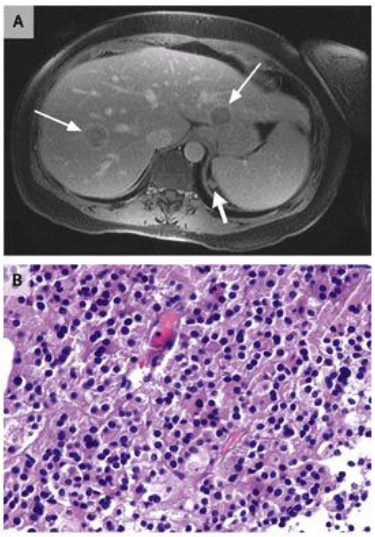

Fig. 3

分娩 5 ヵ月後撮影した腹部 MRI は Fig. 3。肝に多発結節が見られ、病理上の特徴が左副腎原発の腫瘍と同様な巣状構造であり、転移性肝癌と合致する。
この転移性腫瘍をもって、副腎皮質癌と診断された。

【最終診断】
副腎皮質癌腫によるクッシング症候群