NEJM勉強会2006　17回　2006年10月11日実施　Aプリント　担当　長田梨比人(rnagata-tky@umin.ac.jp)

Case25-2005 :A 40-Year-Old Man with Prolonged Fever and Weight Loss

【主訴】遷延する発熱、夜間発汗、体重減少
【現病歴】
入院の8.5週前
生来健康。ファーストフード店で食事した翌日、発熱と強い頭痛、悪寒、下痢が生じ、家族にも類似の症状が見られた。頭痛と下痢は5日後には軽快したが。夜間は発汗を伴う38.9℃から39.4℃の発熱が継続した。イブプロフェン投与により日中は解熱を得ていた。食欲不振となり体重が6.4ｋｇ減少した。続いて右上腹部に圧迫感を感じ、また尿が褐色味を帯びた橙色になっていることに気付いた。
入院6週間前
かかりつけ医師の診察で理学所見では異常ないとされた。胸腹部CTでは肝臓の脂肪化と思われる非特異的な不均一な信号抑制以外に特に異常を見出せなかった。
入院4週前
別の医師にかかったが、理学所見は再び正常であった。電解質、Ca、リン、グルコース、BUN、Creの値は正常、CRP、α1アンチトリプシン、AFP、セルロプラスミン、TSHも正常であった。VCA-IgG、EBNAは陽性、VCA-IgM、HBV抗原/抗体、抗ミトコンドリア抗体は陰性。抗核抗体は32倍陽性でspeckled pattern。尿検査はウロビリノーゲン（＋）のほか正常。再び経口、経静脈的に腹部造影CTを撮影したところ、盲腸と、回腸末端部と推測される部位に炎症性変化を認めた。胆嚢は写らず、膵臓、脾臓、副腎、腎臓に異常なし。骨髄生検は正常造血を示し、鉄の貯蔵量増加を認めた。上下部消化管内視鏡とERCPでは幽門洞の少数のびらんの他異常なし。肝生検では非特異的な炎症細胞の増加をみた。
入院2.5週前
さらに他の施設に入院し、腹腔鏡による探索を受け、炎症をおこしていた虫垂が摘出された。一日以内に著明な改善をみた。
退院後は一週間ほど良好な経過を示していたが、再び発熱と夜間の発汗をみたため、さらにもう一度CTを撮影した。そしてその翌日当院に紹介となり、そのまま入院となった。経過中に悪心、嘔吐、血便排泄、吐血、筋力低下、関節症状、神経学的所見をみていない。
【既往歴】腹腔鏡下胆嚢摘出術（38歳時）
【生活歴】喫煙なし　飲酒なし　違法薬物使用歴なし　13年間国外渡航なし　ペットなし　動物や昆虫への濃厚な接触なし　既婚　子供二人　飲料水は井戸水
【家族歴】父：石綿肺に関連した肺疾患で死亡（64歳）おじと祖母が肺癌で死亡
【入院時現症】血圧115/70mmHg 脈拍115/分　呼吸数18回/分　体温37.3℃　SpO2 100% room air
皮膚は蒼白だが発疹や黄疸を認めない　頭頸部異常なし　胸部異常なし　過剰心音、心雑音なし　腹部平坦軟で肝脾触知せず　神経学的検査異常なし
【入院時検査所見】経過を下に示す。

	6週間前	4週間前	他院入院時	入院時	入院2日後		6週間前	4週間前	他院入院時	入院時	入院2日後
WBC /mm^3		10,200	7,000	10,300	12,600	総蛋白			7.3	8.5	8.1
RBC ×10^4/mm^3		429	391	387	389	Albmin		3.3	3.4	3.1	2.9
Hb g/dl	12.6	11.6	10.4	10.2	10	Globlin			3.9	5.4	5.2
Hct %		35.4	31.8	30.8	31	ALT U/liter	270	244	352	195	175
MCV μm^3		83	81	79	80	AST U/liter	80	113	78	75	63
MCH pg/red cell		27	26.6	26.3	25.8	ALP U/liter	230	610	439	431	468
MCHC g/dl		32.8	32.7	33.1	32.4	LDH U/liter		536	430	133	
Plt ×10^4/mm^3	61.3	37.6	38.6	39.8	39.7	鉄 μg/dl			19	15	18
分画 %						鉄結合能 μg/dl			356	228	217
Neut		77	70	84	81	フェリチン μg/liter			566	649	618
Eo				2	2	Vit B12 pmol/liter			741		
Baso				0	0	葉酸 nmol/liter			11.9		
Mono		6	6	2	5	ホモシステイン μmol/liter					8.1
Lym		17	24	12	12	抗平滑筋抗体					20倍陽性
ESR mm/hr	67	115	120	123	124	抗肝腎ミクロゾーム抗体					＜1:40
PT時間 sec		13.1	13.1	13.9	14.0	プロトロンビン遺伝子変異				正常	
INR		1.2		1.3	1.3	ループスアンチコアグラント				陰性	
APTT sec		31.2	27	29.2	29.9	アンチトロンビンIII (functional)				正常	
						プロテインC (functional)				正常	
						プロテインS (functional)				正常	

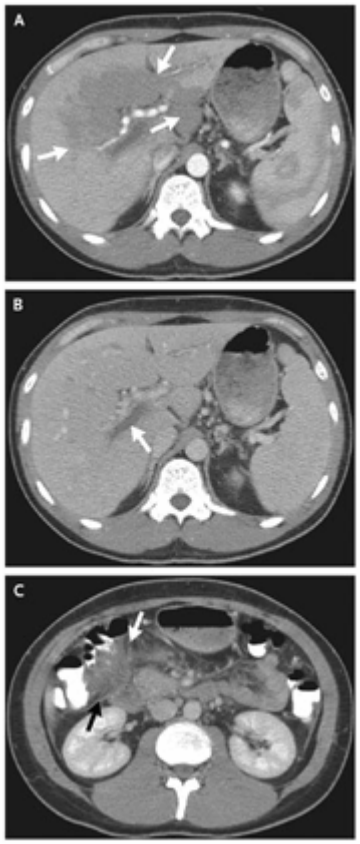

左図：当院入院の前日撮影された造影 CT

A) 動脈相。門脈（矢印）のレベルにて肝実質が不均一に増強されている様子が分かる

B) 門脈相。門脈本幹および左枝（矢印）にて充溢欠損または血栓が明らかである。

C) より下のレベルでは炎症を示唆する盲腸周囲脂肪織の変化が認められる

【入院後経過】

入院翌日に静注ガドリニウム造影前後の肝臓 MRI が撮影された。門脈本幹に造影されない血栓を認め、左右両肝内門脈枝に進展している所見が得られた。空間占拠性病変や胆管拡張などは認めなかった。肝動脈、肝静脈、脾静脈は開存していた。ある診断的検査が施行され、その検査結果が報告されようとしていた。

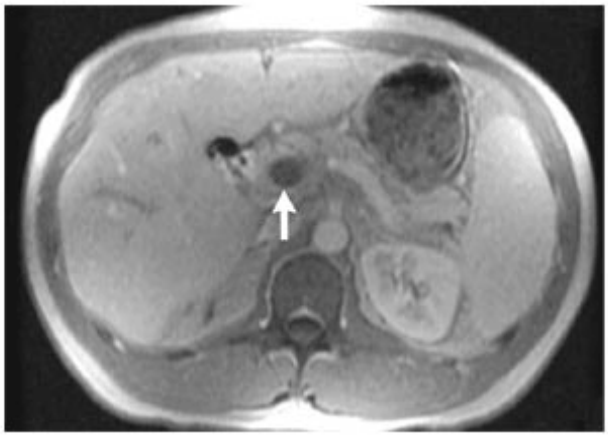

入院 2 日後のダイナミック造影 MRI
上腸間膜静脈（矢印）に閉塞性に存在する血栓が認められる。