Case 12-2005: A 30-Year-Old Woman with a Mediastinal Mass
（Volume 352: 1697-704）

【鑑別診断】
若い女性に見られる縦隔腫瘤の鑑別について考える。
#1．胸腺腫
30-50 歳によく見られ、男女同頻度で起こる。胸腺腫の半数以上が無症状で、画像検査で偶然発見される。胸腺腫は重症筋無力症の人にも見られる。悪性胸腺腫は咳や不快感を伴いやすい。この症例では、胸腺腫の起こりやすい年齢ではあるが、症例のような急速な成長は考えにくい。
#2．胚細胞腫瘍
#2-1．奇形腫
良性。奇形腫は幼児期から若年期にかけて男女同頻度で起こる。
#2-2．悪性の胚細胞腫瘍
若い男性によく見られ、症状が現れる。精上皮腫とそれ以外の腫瘍があるが、精上皮腫以外の胚細胞腫瘍の場合、AFP や hCG などの腫瘍マーカーが上がることが多い。
この症例は若い女性であり、胚細胞腫瘍は考えにくい。
#3．リンパ腫
#3-1．ホジキンリンパ腫
縦隔のホジキンリンパ腫は結節硬化型がもっとも多く、若年者に見られる。女性の方が若干多い。
#3-2．前駆 T 細胞リンパ芽球性リンパ腫
胸腺から起こり、思春期や若年の男性に多く見られるが、女性や女子にも見られる。経過は急であり、腫瘍による気管や血管圧迫により、胸水などが見られる。
#3-3．びまん性 B 大細胞型リンパ腫
男女同頻度で見られ、高齢者に多い。離れた節や節外に浸潤が見られる。
#3-4．原発性縦隔 B 大細胞型リンパ腫
最近 20 年で発見されたびまん性 B 大細胞型リンパ腫のサブタイプ。30-40 歳に見られ、男女比は 1:2 で女性に多い。典型的には胸郭内に大きな縦隔腫瘤のみが見られ、縦隔外に病変は認められない。しかし、中枢神経・肝臓・副腎・腎臓に再発する。また、LDH 上昇がよく見られる。

この症例の性別・年齢・経過・病変は縦隔のみ・LDH 高値を考慮すると、原発性縦隔 B 大細胞型リンパ腫が考えられる。
【臨床診断】
原発性縦隔 B 大細胞型リンパ腫
【診断手技】
小開胸による腫瘍の生検が行われた。
【病理】Figure 3

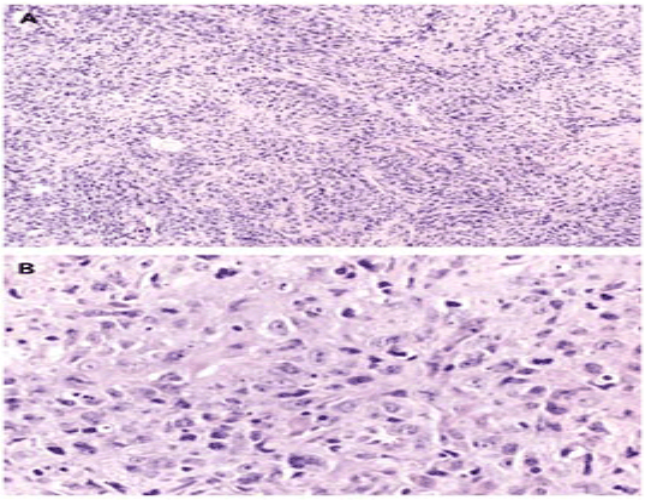

細胞浸潤を伴う硬化が見られた(Fig. 3A)。強拡大では、大きくて丸く不整な核を持つ細胞が見られた(Fig. 3B)。

腫瘍細胞は CD45 抗原(すべての血球細胞に見られる)、CD20 抗原(B 細胞に見られる)は発現していたが、免疫グロブリンは発現していなかった。これらの臨床的・組織学的特徴から原発性縦隔 B 大細胞型リンパ腫である。
原発性縦隔 B 大細胞型リンパ腫は 1980 年代初期に発見された。胚細胞も似ている細胞で構成されており、Reed-Sternberg 細胞(Hodgkin リンパ腫に特徴的)はほとんど見られない。細胞質は clear であり、上皮性悪性腫瘍に似ている。腫瘍細胞は B 細胞関連抗原を持っているが、70%くらいで免疫グロブリンは陰性である。ほとんどが胚中心細胞に関連した *Bcl-6* 抗原を発現しており、25-30%が CD10 抗原陽性である。最近、T 細胞の発達に関連した遺伝子である MAL 遺伝子とインターロイキン 4 に誘導される 1 遺伝子がこの腫瘍に特徴的であるとわかったが、これらのマーカーはまだ臨床に応用されていない。腫瘍細胞は遺伝学的特徴もある(Table 2)。

Table 2. Clinical and Genetic Features of Mediastinal Large-B-Cell Lymphoma.

- Clinical
  - Primarily women in their third to fourth decade
  - Bulky mediastinal mass with intrathoracic extension at diagnosis
  - Extranodal sites (central nervous system, liver, adrenal glands, kidneys, gastrointestinal tract) often involved at relapse
- Genetic
  - Mutated class-switched immunoglobulin genes without evidence of ongoing somatic hypermutation
  - Abnormalities including gains in chromosomes 9p and 2p (including gains at *JAK2* 9p24 and *REL* 2p16 loci)
  - No *BCL2* rearrangements and rare *BCL6* translocations

Table 4. Similarities between Mediastinal Large-B-Cell Lymphoma and Nodular Sclerosis Hodgkin's Lymphoma.

Type of Feature	Similarities
Clinical	Young age at presentation, localized disease, mediastinal involvement
Pathological	Prominent inflammatory or fibrotic component
Immunophenotypical	Decreased expression of immunoglobulin and major histocompatibility complex
Molecular	Gains in chromosomes 2p (*REL*) and 9p (*JAK2*)
Composite lymphomas	Mediastinal large-B-cell and Hodgkin's lymphoma

【治療】
ガリウムシンチを行ったところ、腫瘍に一致した縦隔以外で取り込みが増加したところはなかった。治療としては縦隔腫瘍の放射線照射後、抗 CD20 モノクローナル抗体(リツキシマブ)と CHOP 療法(cyclophospamide, doxorubicin, vinscristine, prednisone)を 6 サイクル行う。International Prognostic Index(IPI)によると、この症例の場合、化学療法に約 40%不応であり、成功したとしても長期副作用(放射線照射による乳がん、心不全、冠動脈病変、急性白血病)の危険がある。このため、原発性縦隔 B 大細胞型リンパ腫の遺伝学的特徴に関する情報を調べたところ、Hodgkin リンパ腫に似ていることがわかった(Table 4)。結局、Hodgkin リンパ腫同様化学療法後に放射線照射を行った。
【経過】
リツキシマブと CHOP 療法を 6 サイクル受けた後、縦隔の放射線照射を受けた。副作用として無菌性髄膜炎を起こしたが、診断から 2 年 5 ヶ月・治療終了から 18 ヶ月完全寛解している。