NEJM 勉強会 2006　第 8 回　2006 年 5 月 10 日実施　A プリント　担当：永井 達哉（tanagai-tky@umin.ac.jp）

Case 34-2002: A 55-Year-Old Man with Cognitive and Sensorimotor Findings and Intracranial Lesions
（Volume 347: 1433-1440）

【症例】55 歳男性（右利き）
【主訴】筆記障害、右足の運動障害
【現病歴】5 ヶ月前から足のしびれ感や、明らかな浮腫がないのに「腫れた」感じがしてきた。入院 3 日前、自動車のハンドルを握りにくくなったことに気づいたり、筆記障害、右足の運動障害、簡単な数学の問題が難しく感じたりした。これらの症状は入院まで続いた。
【既往歴】高血圧（atenolol を 100 mg/day 服用中）、痛風（allopurinol を 300 mg/day 服用中）、左腎臓摘出（11 歳：尿管狭窄のため）、左足静脈ストリッピング術（最近）、歯肉膿瘍の治療（2 年前）と dental-filling（2 週間前）。以下の既往はない：視神経炎、その他神経疾患、腸管障害、膀胱障害。以下は最近経験していない：頭痛、発熱、会話障害、不完全失語症、嘔気、嘔吐、HIV 感染リスク、違法ドラッグ使用、免疫抑制療法、体重減少。
【生活歴】職業は数学の教師。飲酒は毎晩ビールを 3 杯。喫煙は 45-pack-year*で入院 1 年前から禁煙。6 ヶ月前にバミューダに 1 回旅行に行った。
【家族歴】息子も尿管に問題があるが手術は不必要。
* pack-year：例えば毎日 1 箱を 10 年吸うと 10-pack-year（Brinkman Index では 200）。本患者の Brinkman index は 900。

【入院時現症】
<GENERAL STATUS & VITAL SIGHNS> BT 36.3℃, HR 53 /min: regular, RR 18 /min, BP 170/55 mmHg, Cons.: alert & oriented <HEENT> no bruit <CHEST> lung, heart: n.p. <ABDOMEN> n.p. <EXTREMETIES> surgical scars on the left leg along with peripheral edema
<Neurological> fully alert, oriented, and fluent [Cognitive] 遅延再生: n.p., “world”の逆綴りを”drldow”, 100 から 7 を引いていく問題では”97, 86, 71”, 験者の右親指または右第 5 指を指すことが困難だが、自分の手指認知は両手とも問題なし
[Cranial nerves] 第 2 から第 12 脳神経にかけて問題なし [Motor] 筋緊張: n.p., 5/5 throughout, a slight pronator drift, ごく軽度の下垂足, 右側握力低下疑い [Sensation] light touch: n.p., pinprick: n.p., vibration: n.p. except in the great toe [Coordination] finger-to-nose test: n.p., Romberg’ test: marginal（10 秒以上では不安定） [Reflexes] biceps(+++/+++), PTR(++/+), ATR(-/-, Jendrassik’s maneuver** にても), planter reflex(flex/flex), no grasp/palmomental/snout reflex（把握／手掌頤／口尖らし反射）*** [Gait] rather slow and cautious but not wide-based, incapable of a tandem gait
** Jendrassik’s maneuver（イェンドラシック手技）：患者の両手を組んで左右に引かせると同時に健反射をとる。
*** 把握反射は前頭葉の障害のときに対側の上下肢にみられる。ただし、乳幼児では常に見られる。手掌頤反射は錐体路障害、前頭葉障害時に出現するが、正常でもみられることがある。口尖らし反射は両側錐体路障害を意味し、正常では出現しない。

【入院時検査所見】
<CBC> WBC 7800 /ml, Ht 41.2 %, Plt 250,000 /μl, ESR 11 mm/hour <COAGULATION> PT , APTT ともに基準値内 <CHEMISTRY> 以下全て基準値内：BUN, Cre, Glu, TB, DB, Ca, P, Mg, TG, TC, HDL, LDL, Alb, Globulin, Na, K, Cl, CK, AST, ALT, TSH, Troponin, VitB12, ATⅢ, Protein C, Protein S, IgG, IgA, IgM
<SERUM PROTEIN ELECTROPHORESIS> IgG lambda M components が低濃度バンドとして slow gamma region に認めら、3 ヶ月後の再検が示唆された。（おそらく、M 蛋白の存在が疑われたのでしょう。） <SEROLOGIC> syphilis(-) <尿検査> n.p. <尿培養> sterile: legionella antigen(-), borrelia antibody(-), anti-HIV antibody(-), anti-toxoplasma IgM antibody(-), antineutrophil cytoplasmic antibodies(-)
<ECG> HR 57 bpm, normal sinus rhythm, delayed R-wave progression, その他は 7 年前のものと類似
<CXR> n.p., 35 ヶ月前のものと類似
<頭部 CT> 円形・低吸収の病変が多発的に皮質下の白質に認められる。特に左半卵円中心 centrum semiovale****において最大である。脳室、脳溝、脳槽、眼窩、副鼻腔に問題はない。脳実質内外に血腫や梗塞は認められない。
****半卵円中心：帯状回を通る水平断面で白質が最大に現れ、やや半卵円形をなすので、これを半卵円中心という。
<頭部 MRI> 結節性・リング状に造影される病変が多発的に両半球の主に深部白質に認められる。結節の形態や分布は

heterogenous であり、感染症に典型的であるが、転移性腫瘍やリンパ腫も否定できない。血管のフローボイドに特に問題はない。（Fig 1.）
<腹部・骨盤 CT> 肝の両葉に輪郭が明瞭な低吸収域の嚢胞を認める。左腎は存在せず、右腎や他臓器に問題はない。
<胸部 CT> 甲状腺に低吸収域の病変を幾つか認め、嚢胞か小さい腺腫であると思われる。鎖骨上リンパ節と腋下リンパ節に腫大は認めない。境界例であるが、1 cm の aorticopulmonic and precarinal lymph nodes*****が認められる。両側肺底部に無気肺が認められる。
***** ???
<経胸壁心エコー> 大動脈基部の若干の拡張（41 mm）を認める。弁に vegetation や閉鎖不全は認めない。左室の大きさや収縮能は正常である。心外膜液は認めない。

【入院後経過】
Atenolol と allopurinol は継続され、thiamine と葉酸の処方が追加された。入院後 4 日間は体温が 37.3℃を超えることはなかった。
入院 5 日目、患者が錯乱していると妻が報告した。患者は月を正しく言えたが、日と年（2000）は言えなかった。副大統領は誰かと質問すると”Gore”と答えたが、”what office was Gore running for”と質問すると”Vice President”と答えた（正解は”President”である）。腰椎穿刺が行われ、結果は以下の通りだった。

<腰椎穿刺> clear, colorless, RBC(-), WBC 8 個/μl (lymphocyte 80%, monocyte 20%), Glu 64 mg/dl, TP 75 mg/dl, Alb 57.1 mg/dl, IgG 8.1 mg/dl(normal range 0 - 8.0)。染色すると判別不能型の細胞がややあり、好中球や抗酸菌、その他微生物は認められなかった。Cryptococcal antigen は陰性だった。Cytologic examination によると、細胞質が増加しており、主に単球とリンパ球が、そして好酸球と好中球がまれに認められ、reactive process であることが示唆された。細菌、真菌、マイコバクテリウムの培養は結果待ちである。

腰椎穿刺後、患者は震え、体温は 38.7℃に上昇した。再度、神経学的所見がとられた。意識は oriented だったが、単語が出なかったり計算がかなり困難であった。指鼻試験は右側が異常、左半側失認あり、握力は右側がやや低下、DTR は右側でやや亢進、バビンスキー反射が右側で陽性だった。

入院 6 日目、体温は再度 38.7℃に上昇した。Metronidazole と penicillin の投与が開始された。
入院 7 日目、体温は 37.4℃を超えることはなかった。Vancomycin が加えられた。頭部 CT の再検が行われたが、変化はなかった。
入院 8 日目、体温は平温だった。腰椎穿刺の培養は全て陰性だった。

ある診断的手技が試行された。

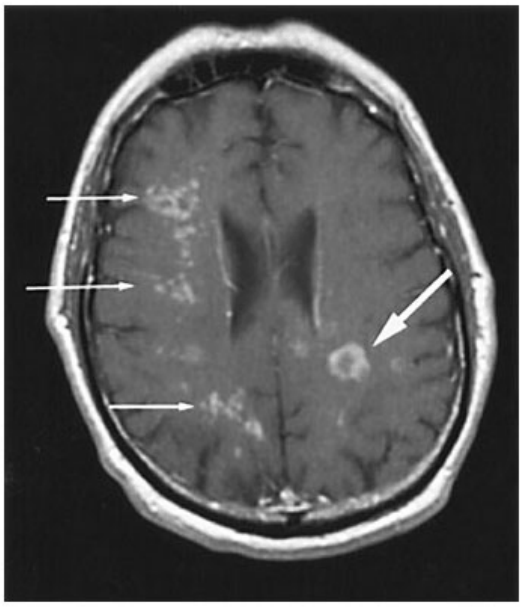

Figure 1.
側脳室レベルにおける T1 強調造影画像。白質に無数の小さな増強効果のある病変（細い矢印）が認められる。左半球にリング状造影効果を持つ大きな病変が認められる。