NEJM 勉強会 2005 第 17 回 05/10/26 実施 A プリント　担当：矢可部　満隆

Case 8-2004:A 28-Year-Old Man with Abdominal Pain, Fever, and a Mass in the Region of the Pancreas (Volume 350; 1131-1138)

【患者】28 歳男性　【主訴】腹痛と発熱

【現病歴】10 日前より軽度の上腹部痛あり。受診 2 日前には右腹部に持続する強い痛みとなり悪心も伴った（嘔吐はなし）。受診の朝便通があったとき悪寒を感じ、病院に搬送された。

【既往歴】腹部手術(-),下痢、血便、下血の既往もない。

【生活歴】モロッコ人で 13 ヶ月前に渡米。煙草(+)，アルコール(-)，病人との接触はない。

【身体所見】BT 38.3℃，pulse 89/min，呼吸数 18/min，BP 110/65mmHg，黄疸(-)，肺音心音は異常なし、腸音あり。右腹部上下に板状硬と反跳痛あり。Murphy sign(-)，上下肢の血流正常、直腸診異常なし、ヘルニアなし、便潜血(-)

尿所見：ケトン(+)，0-2 RBC，3-5 WBC/HPF，数個の細菌も見られる。血液所見：Table 1 参照。TP 8.1g/dl，Alb 3.9g/dl，BUN，Cre，glucose，Bilirubin，電解質，GOT，GPT，amylase，lipase，ALP，gastrin は正常。Helicobacter pylori(+)

Table 1. Hematologic Laboratory Data on Admission.

Variable	Value
Hematocrit (%)	39.6
White-cell count (per mm³)	11,000
Differential count (%)	
Neutrophils	79
Lymphocytes	14
Monocytes	6
Eosinophils	1
Platelets (per mm³)	241,000
Mean corpuscular volume (μm³)	82
Prothrombin time (sec)	13.7
Partial-thromboplastin time (sec)	27.7

【画像所見】<Xp>仰臥位、立位で小腸に air(+)だが拡張はない。腹腔内 air、石灰化は見られず。骨に特記すべきことなし。<造影 CT>膵頭部より頭側に不均一、多嚢胞性で 4.2×2.9cm 大の構造物を認め、直径 1.5cm の嚢胞が膵頭部・頚部へ隣接していた(Fig. 1)。膵臓の他の部位、肝胆脾、副腎、腎、小腸遠位部、結腸、膀胱には特記すべきことなし。

Fig. 1

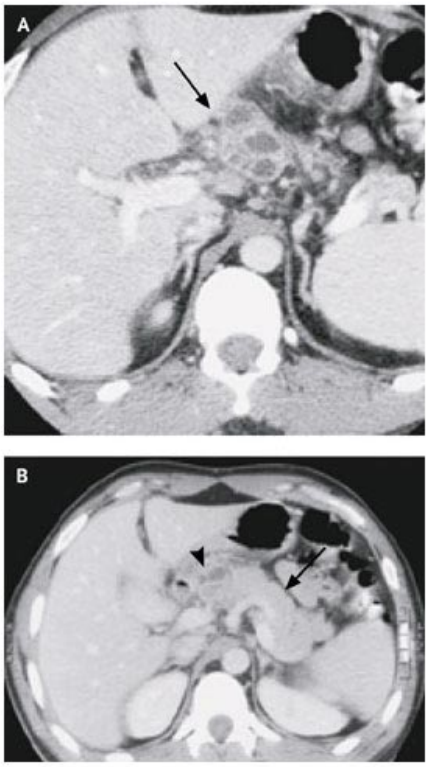

【その後の経過】経口栄養が停止され点滴と ranitidine，metronidazole，ampicillin，morphine，少量の heparin が投与された。2 日目体温 39.2 度となり、超音波内視鏡で食道、胃、十二指腸に異常はなかった。膵頭部の実質性病変には低エコーの房状構造と高エコーの隔壁が見られた。膵頭部に隣接する 4.0×2.9cm の病変は不整形で低エコー、境界不明瞭。細針による吸引組織診では悪性細胞は見つからず、局所的な慢性炎症と反応性の管内上皮を伴う急性炎症所見が見られた。3 日後体温 38.6℃、4 日目 38.3℃。膵と周辺部をより明瞭に描き出すプロトコールに従ってさらに腹部/骨盤CTを施行したところ、膵頭部に連続性のある多嚢胞性の腫瘤を認め、3.2×5.1cm 大であった。脾静脈、上腸間膜静脈、門脈、腹腔動脈、上腸間膜動脈は閉塞していなかった。6 日目までに体温は 37.6℃まで低下し鎮痛は不要となった。

ある診断学的手技が施行された。