

第186回近畿外科学会 プログラム・抄録

日時：平成21年11月7日(土)
8時55分～17時15分

会場：大阪国際交流センター
〒543-0001 大阪市天王寺区上本町8-2-6
TEL. 06-6772-5931(代)
評議員会会場：大阪国際交流センター 2階 さくら

会長 廣 橋 一 裕

(大阪市立大学大学院医学研究科 卒後医学教育学/総合診療センター)

重 要

第187回 近畿外科学会ご案内

第187回 近畿外科学会を下記の通り開催しますので多数ご参加下さいますようご案内申し上げます。

尚、演題申込書による応募が前回から廃止され、インターネットによる応募のみとなりますのでご注意ください。

記

1. 開 催 日 : 平成22年6月19日(土)

2. 会 場 : 未定

※メルパルク京都で交渉中ですが郵政民営化に伴う運営母体の調整ができておらず、新年度(平成22年4月以降)の同会場の本確保ができない状態が続いております。会場につきましては代替えの会場(京都テルサ)も用意しておりますが、利便性も考慮し可能な限り当初の予定通りメルパルク京都で行いたいと考えております。会員並びに評議員の皆様には大変ご迷惑をお掛けしますが開催日時を上記とし、会場につきましては後日改めてご連絡させていただきたいと存じます。

3. 演題登録開始予定日 : 2010年2月23日(火) 正午

演題登録締切予定日 : 2010年4月6日(火) 正午まで

4. 演 題 登 録 :

前回より演題登録は、インターネットによるオンライン登録のみとなります。近畿外科学会のホームページ(<http://plaza.umin.ac.jp/kinkigek/>)から「演題募集」をクリックして頂き、登録画面の案内に従って登録して下さい。

5. お問い合わせ/その他 :

※オンライン登録に関するお問い合わせは、第187回近畿外科学会事務局(TEL. 075-251-5532 FAX. 075-223-6189)へお願い致します。

※オンライン登録はUMIN(大学医療情報ネットワーク)事務局の全面的な支援の下に運営されています。

〒602-0841 京都市上京区河原町通広小路上ル梶井町465

京都府立医科大学大学院 移植・再生外科学講座

第187回 近畿外科学会

会長 吉村 了 勇

TEL. 075-251-5532

FAX. 075-233-6189

第186回 近畿外科学会

プログラム

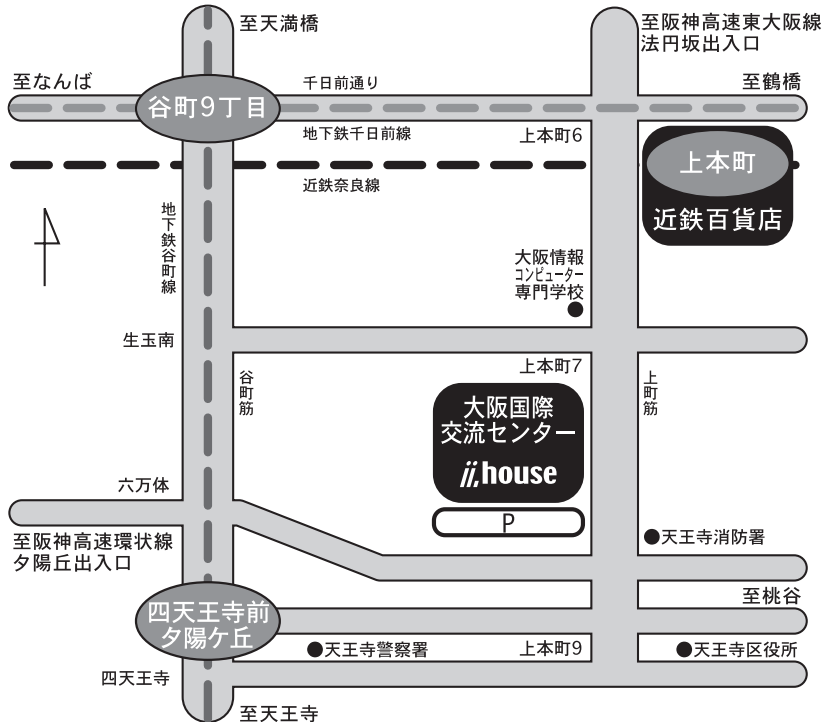
会 長

大阪市立大学大学院医学研究科 卒後医学教育学/総合診療センター

廣 橋 一 裕

会場のご案内

〒543-0001 大阪市天王寺区上本町8丁目2番6号
TEL. 06-6772-5931 (代)

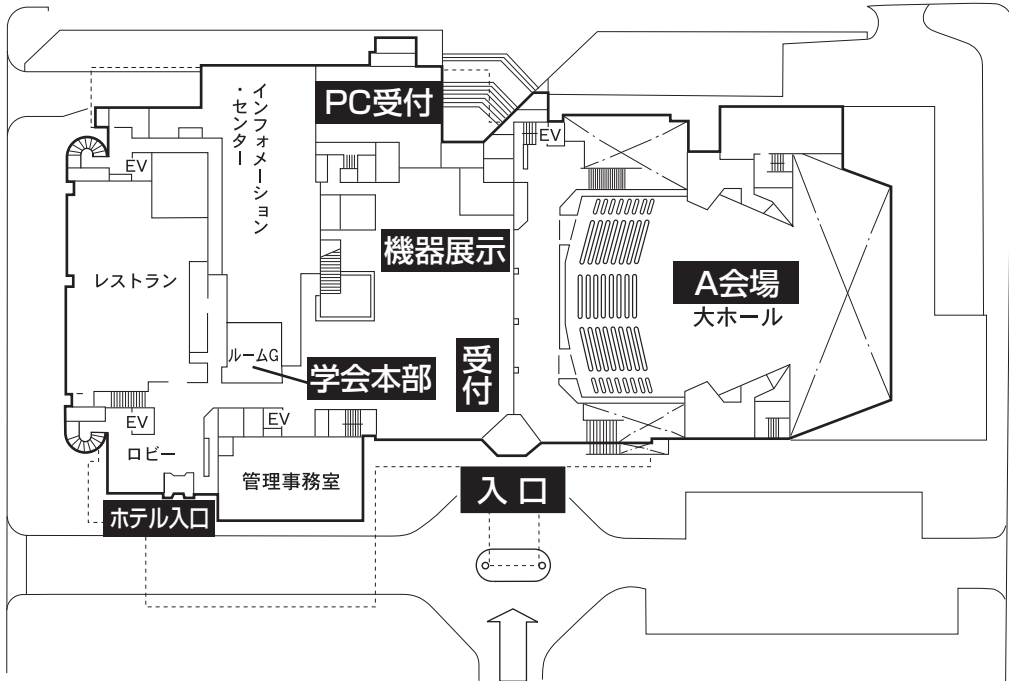


経路のご案内

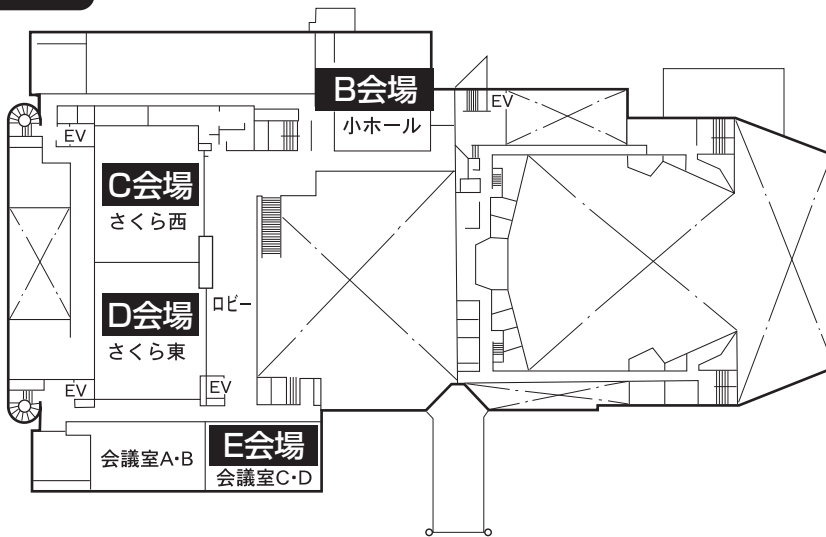
- 〔交通〕 地下鉄 「谷町九丁目」駅(谷町線・千日前線)から徒歩10分。
「四天王寺前 夕陽ヶ丘」駅(谷町線)から徒歩10分。
- 市バス 「上本町八丁目」バス停から徒歩1分。
J R 「新大阪」駅から車または地下鉄(御堂筋線、難波にて千日前線に乗りかえ)で40分。
「大阪」駅から車または地下鉄(谷町線)で30分。
「天王寺」駅から車または地下鉄(谷町線)で15分。
環状線「鶴橋」駅から徒歩12分。
- 近鉄 「上本町」駅から徒歩5分。
阪神高速道路「夕陽ヶ丘」出入口から5分。

会場配置図

1F



2F

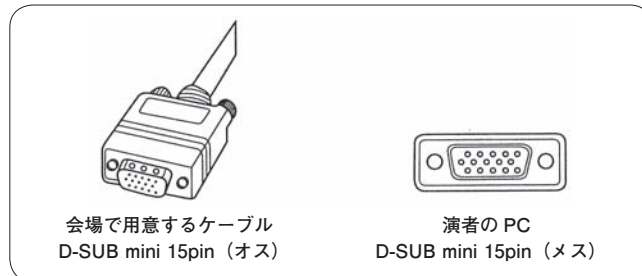


演者、参加者へのお願い

1. 口演時間：一般演題の発表は5分、討論は3分です。
2. 発表形式：①ご発表形式は、PCプレゼンテーションのみとなります。また使用するアプリケーションはPower Pointのみとさせていただきます。
②Power Point (Windows版) で作成したデータをノートPC又はCD-ROM/USBメモリー (Windowsの形式のみ可、**Macintoshは不可**) にてご持参下さい。
③PC発表可能なOSシステムは、Windows Power Point2003以降です。尚、主催者側で用意するパソコンは、**WindowsのみでMacintoshは用意しませんのでご注意下さい。**
3. 参加費：①評議員と、一般参加の先生方は参加費3,000円を総合受付でお支払いの上、参加証をお受け取り下さい。
②**初期臨床研修医は参加費1,000円です。**参加予定の初期臨床研修医の方は、学会ホームページ (<http://plaza.umin.ac.jp/kinkigek/>) の「学会情報」から初期臨床研修医証明書 (PDFファイル) をダウンロードし、必要事項をご記入の上、学会当日に総合受付へご提出下さい。なお、**証明書がない場合は、通常の参加費となりますので、必ずご持参いただきますようお願いいたします。**
③プログラム抄録集は、1冊1,000円で当日販売いたしますが、部数に限りがございますので、プログラムは必ずご持参下さい。
4. ランcheonセミナー：11：30よりA会場 (大ホール) にて行います。一般参加の先生方、評議員の先生方ともご参加下さい。
5. 評議員会：12：30よりC・D会場 (さくら) にて行います。
なお、評議員会では昼食を用意しませんのでランcheonセミナーをご利用下さい。
6. 総会：13：15よりA会場 (大ホール) にて行います。

PC発表と受付に関するお願い

1. PC受付は発表時間の1時間前（早朝発表の場合は30分前）までに、必ずお済ませ下さい。 CD-ROM/USBメモリーでお持いただいた発表データはPC受付から各会場に送信します。
2. 発表データのファイル名は「(演題番号) (氏名) (会場)」としてください。
3. 混雑緩和のためPC受付での発表データの加筆修正は、くれぐれもご遠慮下さい。
4. ①CD-ROM/USBメモリーでのお持ち込みの場合は、Windowsのフォーマットのみ
に限定し、Macintoshのフォーマットには対応しかねますのでご注意ください。
※尚、文字化けを防ぐため下記フォントに限定
日本語…MSゴシック、MS Pゴシック、MS明朝、MS P明朝
英 語…Century、Century Gothic
②動画データを使用の場合、あるいはMacintoshでの発表しかできない場合はご自身のノートPCをお持ち込み下さい。ただし会場でご用意するPCケーブル・コネクタの形状はD-SUB mini 15pin (図) ですので、この形状に合ったPCをご用意いただくか、もしくはこの形状に変換するコネクタをお持ち下さい。



5. ご不明な点は近畿外科学会事務局 (TEL:06-6231-2723, E-mail:kinkigeka@adfukuda.jp) 迄事前にお問い合わせ下さい。

第186回 近畿外科学会プログラム

	A 会 場 (1F 大ホール)		B 会 場 (2F 小ホール)	展示会場 (1F アトリウム)
8:55				機 器 展 示
9:00	開会の辞 廣橋 一裕	9:00	胸部1 (B1~4) 座長 山本 良二	
9:32	小児1 (A1~4) 座長 大野 耕一	9:32	胸部2 (B5~8) 座長 岩田 隆	
10:04	小児2 (A5~8) 座長 諸富 嘉樹	10:04	肺1 (B9~12) 座長 加地 政秀	
10:36	腹壁・体表(A9~12) 座長 久保田太輔	10:36	肺2 (B13~16) 座長 西山 典利	
11:08	教育(A13~16) 座長 首藤 太一	11:08		
11:30				
12:15	ランチョンセミナー 「外科医が行う大腸癌に対する化学療法」 加藤 健志 先生 (司会:森 正樹 先生) 共催:大鵬薬品工業株式会社			
13:15	総 会			
13:30	特別講演 「Acute Care Surgery -“Top Knife”を目指す外科医のために-」 溝端 康光 先生 (司会:廣橋 一裕)			
14:15				
14:30	食道1 (A17~20) 座長 竹村 雅至	14:30	乳腺(B17~22) 座長 高島 勉	
15:02	食道2 (A21~24) 座長 徳原 太豪	15:18	心大血管(B23~27) 座長 佐々木康之	
15:34	胃1 (A25~28) 座長 山下 好人	15:58	血管(B28~31) 座長 柴田 利彦	
16:06	胃2 (A29~32) 座長 竹内 一浩	16:30		
16:38	胃3 (A33~36) 座長 堀井 勝彦			
17:10				
17:15	閉会の辞 廣橋 一裕			

	C 会 場 (2F さくら西)		D 会 場 (2F さくら東)		E 会 場 (2F 会議室C・D)
9:00	肝 1 (C1～5) 座長 海堀 昌樹	9:00	腸 1 (D1～5) 座長 蓮池 康德	9:00	膝 1 (E1～6) 座長 竹村 茂一
9:40	肝 2 (C6～9) 座長 田中 宏	9:40	腸 2 (D6～9) 座長 総野 進	9:48	膝 2 (E7～11) 座長 福本 巧
10:12	肝 3 (C10～13) 座長 寺嶋 宏明	10:12	腸 3 (D10～13) 座長 堀 高明	10:28	GIST他 (E12～17) 座長 李 栄柱
10:44	肝 4 (C14～17) 座長 塚本 忠司	10:44	大腸 1 (D14～17) 座長 西森 武雄	11:16	
11:16		11:16			
12:30	評議員会:大阪国際交流センター さくら (12:30～13:00)				
13:00					
14:30	胆道 1 (C18～22) 座長 山崎 修	14:30	大腸 2 (D18～21) 座長 福長 洋介	14:30	膝 4 (E18～22) 座長 川井 秀一
15:10	胆道 2 (C23～26) 座長 橋本 和彦	15:02	大腸 3 (D22～25) 座長 勝本 善弘	15:10	膝 5 (E23～27) 座長 伊藤 直人
15:42	胆道 3 (C27～30) 座長 安井 智明	15:34	大腸 4 (D26～29) 座長 西村 重彦	15:50	ヘルニア 1 (E28～32) 座長 藤尾 長久
16:14	その他 (C31～36) 座長 山本 隆嗣	16:06	大腸 5 (D30～34) 座長 恒川 昭二	16:30	ヘルニア 2 (E33～36) 座長 寺倉 政伸
17:04		16:46		17:04	

A 会 場 (1F 大ホール)

午 前 の 部 (8 : 55 ~ 11 : 08)

開 会 の 辞 (8 : 55 ~ 9 : 00) 会 長 廣 橋 一 裕

小児 1 (9 : 00 ~ 9 : 32) 座長 大 野 耕 一
(大阪市立総合医療センター 小児外科)

A 1 睪solid and cystic tumorの1例
関西医科大学 附属枚方病院 外科 矢 内 洋 次

A 2 頻回の無呼吸発作を呈した乳児胃食道逆流症の一例
近畿大学 医学部 外科 稲 田 莉 乃

A 3 ステロイドが著効した小児回盲部単純性潰瘍の1例
近畿大学医学部奈良病院 小児外科 錦 耕 平

A 4 左臀部から骨盤腔にかけて巨大腫瘍を形成したユーイング肉腫の1例
大阪大学 小児成育外科 五 味 久仁子

小児 2 (9 : 32 ~ 10 : 04) 座長 諸 富 嘉 樹
(大阪市立大学 小児外科)

A 5 結腸結腸型腸重積症をきたしたPeutz-Jeghers症候群の1例
大阪市立総合医療センター 小児外科 林 宏 昭

A 6 総排泄腔遺残症に対する直腸肛門形成術15例の経験
大阪府立母子保健総合医療センター 小児外科 奈 良 啓 悟

A 7 2歳児の急性虫垂炎およびイレウス管挿入の経験
大和高田市立病院 外科 信 藤 由 成

A 8 幼児特発性胃破裂の一例

淀川キリスト教病院 小児外科 山 道 拓

腹壁・体表 (10:04～10:36)

座長 久保田 太 輔

(松下会 白庭病院 外科)

A 9 腋窩に発生した類上皮型悪性末梢神経鞘腫の1手術例

医療法人社団敬誠会合志病院 外科 池 辺 孝

A10 発生後長期間の経過後に悪性化を認めた巨大表皮嚢腫の一例

社会保険京都病院 外科 伊 藤 博 士

A11 腹腔鏡下生検術にて確定診断し得た大量腹水を伴う悪性腹膜中皮腫の一症例

京都市立病院 外科 津 田 匠

A12 腹腔内巨大腫瘤を呈した腹膜悪性中皮腫の1例

大阪警察病院 外科 芝 本 愛

教育 (10:36～11:38)

座長 首 藤 太 一

(大阪市立大学 総合診療センター)

A13 外科研修医教育における「縫合手技評価シミュレーター」の可能性について

大阪市立大学 医学部附属病院 スキルスシミュレーションセンター (SSC) 松 浦 由 観

A14 超音波ガイド下中心静脈カテーテルポート留置の安全性について

西神戸医療センター 外科 小 菊 愛

A15 肥満症に対する腹腔鏡視下手術における技術的問題と安全性について

草津総合病院 消化器・一般外科 戸 川 剛

A16 腹腔鏡下大腸手術を教わる立場から

～ラパコレからラパコロンへ やってみて感じたこと～

天理よろづ相談所病院 腹部一般外科 奥 村 晋 也

ランチョンセミナー (11:30 ~ 12:15) A会場 (1F 大ホール)

司会 大阪大学大学院医学系研究科 消化器外科学 教授 森 正 樹 先生

「外科医が行う大腸癌に対する化学療法」

(共催：大鵬薬品工業株式会社)

箕面市立病院 胃腸センター 外科部長・内視鏡センター長

加 藤 健 志 先生

午 後 の 部 (13:15 ~ 17:10)

総 会 (13:15 ~ 13:30) A会場 (1F 大ホール)

特 別 講 演 (13:30 ~ 14:15) A会場 (1F 大ホール)

司会 大阪市立大学大学院医学研究科 卒後医学教育学/総合診療センター 教授

廣 橋 一 裕

「Acute Care Surgery – “Top Knife”を目指す外科医のために –」

大阪市立大学大学院医学研究科 救急生体管理医学 教授

溝 端 康 光 先生

食道 1 (14:30 ~ 15:02)

座長 竹 村 雅 至
(大阪市立総合医療センター 消化器外科)

- A17 下咽頭癌・食道癌の重複癌に対し胸腔鏡手術を併用し、咽頭喉頭全摘術を施行した1例
神戸大学 食道胃腸外科 瀧 口 豪 介
- A18 食道癌術後の微小縫合不全の診断にICG蛍光測定が有用であった1例
奈良社会保険病院 外科 川 島 雅 央
- A19 食道癌術後肝転移に対して高容量FP療法で長期間CRが得られた1例
市立藤井寺市民病院 外科 福 原 研一朗
- A20 食道癌化学療法中に発症したTEN (Toxic Epidermal Necrolysis) の一例
大阪大学 外科 野 里 陽 一

食道 2 (15:02 ~ 15:34)

座長 徳 原 太 豪
(浅香山病院 外科)

- A21 特発性食道破裂の1例
京都府立与謝の海病院 外科 角 谷 慶 人
- A22 憩室底部が大動脈弓に及ぶ巨大な咽頭食道憩室 (Zenker憩室) の1手術症例
近畿大学 医学部 外科 岩 間 密
- A23 著明な呼吸機能の改善が得られた胃軸捻転を伴った食道裂孔ヘルニアの1手術例
大阪市立大学 消化器外科 松 田 恭 典
- A24 食道裂孔ヘルニアの一例
社会医療法人 誠光会 草津総合病院 外科 木 下 真 央

胃 1 (15:34 ~ 16:06)

座長 山下 好人
(大阪市立総合医療センター 消化器外科)

- A25 肝・脳・腋窩リンパ節への多臓器転移を有した胃内分泌細胞癌の1例
国立病院機構 大阪医療センター 外科 中塚 梨絵
- A26 胃癌術後腹腔鏡検査、試験開腹術では診断不能であった癌性腹膜炎の1例
姫路中央病院 日並 義統
- A27 術後10年以上の長期生存が得られた多発肝転移を伴う胃癌の一症例
大阪府立成人病センター 外科 鹿野 新吾
- A28 ドセタキセル単剤投与療法により長期生存が得られている手術不能高齢者胃癌の1例
姫路聖マリア病院 外科 渡邊 元嗣

胃 2 (16:06 ~ 16:38)

座長 竹内 一浩
(府中病院 外科)

- A29 癌化を伴った多発性胃過形成ポリープの一例
新日鐵広畑病院 外科 仲井 常雄
- A30 Dieulafoy様潰瘍出血で発症した胃早期癌の一例
守口敬任会病院 外科 中村 謙一
- A31 術後5年後に孤立性小腸転移をきたした早期胃癌の一例
大阪船員保険病院 外科 和田 亜美
- A32 胃十二指腸重積を来たし術前診断に苦慮した胃衝突癌の一例
神戸赤十字病院 外科 齊藤 光

胃 3 (16:38 ~ 17:10)

座長 堀井 勝彦
(大阪府立呼吸器・アレルギー医療センター 消化器・乳腺外科)

- A33 胃癌術後の閉塞性黄疸に対し臍頭十二指腸切除術を施行した1例
東住吉森本病院 外科 東尾 篤史

A34 胃切除術・Billroth II法再建術後の十二指腸傍乳頭部憩室穿孔の1例

ツカザキ病院 外科 清田 誠 志

A35 胃全摘Roux en Y再建後空腸側端吻合部の腸管膜が離開し内ヘルニアによる絞扼イレウス発症した1例

独立行政法人 国立病院機構 大阪医療センター 外科 原 尚 志

A36 経皮経肝胆道ドレナージ術にて保存的に治癒しえた、残胃全摘・Roux-Y再建術後早期の輸入脚閉塞症の1例

長吉総合病院 外科 村瀬 順 哉

閉 会 の 辞 (17:15～)

会 長 廣 橋 一 裕

B 会 場 (2F 小ホール)

午 前 の 部 (9 : 00 ~ 11 : 08)

胸部 1 (9 : 00 ~ 9 : 32)

座長 山 本 良 二
(大阪市立総合医療センター 呼吸器外科)

- B 1 深頸部膿瘍から降下性壊死性縦隔炎を来たした3例
ベルランド総合病院 呼吸器外科 吉 本 直 樹
- B 2 真菌血症後に発症した難治性MRSA肋骨肋軟骨骨髓炎の一例
淀川キリスト教病院 呼吸器外科 小 松 弘 明
- B 3 術前診断に難渋した横隔膜・肝へ浸潤する肺癌の1切除例
市立豊中病院 外科 柳 川 雄 大
- B 4 胸腺嚢胞術後に発見され診断に難渋した甲状腺濾胞癌胸壁転移の1症例
関西労災病院 心臓血管外科 溝 口 裕 規

胸部 2 (9 : 32 ~ 10 : 04)

座長 岩 田 隆
(関西労災病院 心臓血管外科)

- B 5 特発性乳糜胸の1手術症例
大阪市立大学 呼吸器外科 仲 郁 子
- B 6 経時的な胸部単純X線検査とMDCTにより早期に診断し得た多発外傷に合併した右横
隔膜損傷の一例
大阪市立大学 救急生体管理医学 加 賀 慎一郎
- B 7 後腹膜、後縦隔境界域に発生した気管支嚢胞の1例
浅香山病院 外科 西 澤 聡
- B 8 縦隔原発Germ cell tumor with somatic-type malignancyの1例
和歌山県立医科大学 第一外科 田 中 由 美

肺 1 (10:04 ~ 10:36)

座長 加 地 政 秀
(淀川キリスト教病院 外科・呼吸器外科)

- B 9 PETにて縦隔及び両側肺門部リンパ節にFDG集積が見られリンパ節転移の評価が困難であったサルコイドーシス合併原発性肺癌の一例

関西労災病院 心臓血管外科 末 廣 泰 男

- B 10 OPCAB、MAZE手術と右肺中下葉切除術を一期的に行った冠動脈疾患合併肺癌の一例

大阪厚生年金病院 外科 西 前 綾 香

- B 11 同時性重複原発性肺癌術後に発症した3重複原発性肺癌の1例

大阪市立大学 呼吸器外科 花 田 庄 司

- B 12 子宮筋腫から両側多発肺転移をきたしたと考えられたSpindle cell tumorの一例

奈良県立医科大学 胸部・心臓血管外科 山 下 慶 悟

肺 2 (10:36 ~ 11:08)

座長 西 山 典 利
(大阪市立大学 呼吸器外科)

- B 13 同時期に複数個存在した孤発性線維性腫瘍の1例

独立行政法人 国立病院機構 姫路医療センター 外科 黒 田 鮎 美

- B 14 肺癌が疑われ手術を行ったSo-called “Bronchocentric granulomatosis” の2例

奈良県立医科大学 胸部・心臓血管外科 河 合 紀 和

- B 15 単発の限局性スリガラス影で発見された肺胞蛋白症の一例

市立長浜病院 呼吸器外科 松 井 千 里

- B 16 肺膿瘍に続発した気管支拡張症に伴う咯血に対し、気管支動脈塞栓術と胸腔鏡手術を行った1例

石切生喜病院 外科 藤 井 祥 貴

午 後 の 部 (14 : 30 ~ 16 : 30)

乳腺 (14 : 30 ~ 15 : 18)

座長 高 島 勉
(大阪市立大学 腫瘍外科)

B17 乳腺原発血管肉腫の1例

住友病院 外科 森 崎 珠 実

B18 短期間で急激に増大した乳腺巨大葉状腫瘍の一例

社会保険京都病院 外科 中 務 克 彦

B19 腋窩の潰瘍を伴う腫瘍で発症した副乳癌の一例

守口敬任会病院 外科 大 山 正 人

B20 高用量トレミフェン投与が著効したアロマターゼ阻害薬抵抗性再発乳癌の1例

和歌山県立医科大学 第一外科 土 山 尚 子

B21 アナストロゾール投与患者の骨密度変化

公立学校共済組合 近畿中央病院 外科 松 本 崇

B22 局所進行乳癌に対し初期治療として内分泌療法を行った5例の検討

生長会 府中病院 外科 岡 寛 子

心大血管 (15 : 18 ~ 15 : 58)

座長 佐々木 康 之
(大阪市立大学 循環器外科)

B23 僧帽弁形成術後早期に溶血性貧血を来し、僧帽弁置換術を施行した一例

石切生喜病院 心臓血管外科 田 村 高 廣

B24 僧帽弁置換術後に蝸壺型心筋障害を発症した一症例

東住吉森本病院 心臓血管外科 南 村 弘 佳

B25 急激に増大した炎症性腹部大動脈瘤の1例

京都桂病院 心臓血管センター 外科 樋 上 裕 起

B26 腹部大動脈瘤術後大動脈十二指腸瘻の1救命例
大阪市立総合医療センター 心臓血管外科 小谷 真介

B27 敗血症で発症した腹部大動脈瘤術後人工血管-腸管瘻の1例
京都第一赤十字病院 外科 平本 秀一

血管 (15:58 ~ 16:30)

座長 柴田 利彦
(大阪市立総合医療センター 心臓血管外科)

B28 下腿動脈run-off不良例に遠位動脈バイパスを行い救肢した一例
仁真会白鷺病院 外科 木村 英二

B29 右腋窩-両側大腿動脈バイパス術12年後に生じた人工血管皮膚瘻の治療経験
大阪市立大学 循環器外科 細野 光治

B30 未破裂脾動脈瘤に対する一治療例
田附興風会医学研究所北野病院 消化器センター外科 川本 浩史

B31 長期留置用透析カテーテルによる左腕頭静脈穿孔に対する一手術例
大阪厚生年金病院 心臓血管外科 奥田 紘子

C 会 場 (2F さくら西)

午 前 の 部 (9 : 00 ~ 11 : 16)

肝 1 (9 : 00 ~ 9 : 40)

座長 海 堀 昌 樹
(関西医科大学 外科)

- C 1 B型肝炎フォロー中に発生した肝細胞癌と胆管細胞癌の同時性重複癌の一切除例
市立池田病院 外科 金 谷 知 潤
- C 2 リンパ節転移を伴う混合型肝癌術後7年超生存中の1例
大阪市立大学 肝胆膵外科 浦 田 順 久
- C 3 術前診断し得なかった混合型肝癌の1例
東大阪市立総合病院 外科 津 田 雄二郎
- C 4 胃の圧迫により摂食障害を来した肝外突出型巨大肝細胞癌の1切除例
東住吉森本病院 外科 石 田 幸 子
- C 5 興味ある進展形式を示した肝細胞癌の1症例
大阪市立総合医療センター 肝胆膵外科 福 岡 達 成

肝 2 (9 : 40 ~ 10 : 12)

座長 田 中 宏
(東住吉森本病院 外科)

- C 6 多発性嚢胞腎に合併した感染性肝嚢胞の1例
高槻赤十字病院 外科 今 富 翔 士
- C 7 嚢胞を伴う肝海綿状血管腫の一例
誠光会草津総合病院 外科 嶋 一 樹
- C 8 嚢胞液中CA19-9が高値を示した巨大肝嚢胞の一切除例
NTT西日本大阪病院 外科 稲 留 遵 一

C 9 経過観察中に濃染像が出現し切除した肝嚢胞腺癌の一例
済生会吹田病院 肝胆膵外科 村上 冨

肝3 (10:12 ~ 10:44) 座長 寺嶋 宏 明
(田附興風会北野病院 消化器センター 外科)

C10 術前に肝細胞癌と診断困難であったAFP産生胃癌肝転移の1切除例
淀川キリスト教病院 外科 友野 絢子

C11 肝カルチノイドの1症例
近畿大学医学部奈良病院 外科 井上 啓介

C12 横隔膜、肺浸潤を認めたが切除しえた肝内胆管腺扁平上皮癌の1例
日本赤十字社和歌山医療センター 外科 多代 尚広

C13 肝原発悪性繊維性組織球腫 (Malignant Fibrous Histiocytoma) の一例
兵庫医科大学 肝胆膵外科 小坂 久

肝4 (10:44 ~ 11:16) 座長 塚本 忠 司
(大阪市立総合医療センター 肝胆膵外科)

C14 腎細胞癌肝・膵転移に対し、肝切除合併膵頭十二指腸切除術を施行した一例
大阪大学 卒後教育開発センター 佐々木 一樹

C15 肝癌右葉切除術後に良性胆管狭窄を来した1例
関西医科大学 外科 岩井 愛子

C16 腹腔鏡補助下脾臓摘出術と肝切除術を同時に施行した3例の検討
近畿大学 医学部 外科 中多 靖幸

C17 血小板減少を伴った患者に対する肝切除術の検討
石切生喜病院 外科 野沢 彰紀

午 後 の 部 (12 : 30 ~ 17 : 04)

評 議 員 会 (12 : 30 ~ 13 : 00) C会場 (2F さくら西)

胆道 1 (14 : 30 ~ 15 : 10)

座長 山 崎 修
(大阪市立十三市民病院 外科)

- C18 胆道走行異常を伴う胆石症に対し腹腔鏡下胆嚢摘出術を施行した1例
京都府立与謝の海病院 外科 西 村 真 澄
- C19 腹腔鏡下胆嚢摘出術施行中に発見された左側胆嚢の1症例
西神戸医療センター 外科 川 村 卓 久
- C20 腹腔鏡下に総胆管切石術を施行し得た重複胆嚢の1例
兵庫県立がんセンター 消化器外科 三 上 城 太
- C21 腹腔鏡下胆嚢摘出術における術中胆道造影の有用性
大阪厚生年金病院 外科 田 中 裕美子
- C22 単創式腹腔鏡下手術 (SILS) による腹腔鏡下胆嚢摘出術の経験
淀川キリスト教病院 外科 谷 総一郎

胆道 2 (15 : 10 ~ 15 : 42)

座長 橋 本 和 彦
(八尾市立病院 外科)

- C23 胆嚢念転症の経験例
兵庫医科大学篠山病院 外科 西 井 真
- C24 待機的手術を行った胆嚢出血の一例
PL病院 外科 張 慶 哲
- C25 嚢腫空腸吻合術後45年目に胆道出血をきたした先天性胆道拡張症の1例
兵庫医科大学 外科 岡 本 共 弘
- C26 腹腔鏡下胆嚢摘出術後に発症した二次性硬化性胆管炎の一例
りんくう総合医療センター市立泉佐野病院 外科 小 北 晃 弘

胆道 3 (15:42 ~ 16:14)

座長 安 井 智 明
(明和病院 外科)

- C27 減黄に長期間を要したが切除可能であった上部胆管癌の一例
神戸大学 肝胆膵外科 藺 部 美 穂
- C28 胆管癌との鑑別が困難であった胆嚢管癌の1手術例
大阪市立総合医療センター 肝胆膵外科 張 翔
- C29 胆管十二指腸吻合後に発生した胆管癌の1例
府中病院 外科 梅 田 卓 郎
- C30 嚢胞性転移をきたした十二指腸乳頭部癌の一例
関西電力病院 外科 三 浦 歆 之

その他 (16:14 ~ 17:04)

座長 山 本 隆 嗣
(石切生喜病院 外科)

- C31 糖尿病性ケトアシドーシスに併発した脾梗塞に対する1切除例
大阪府立急性期総合医療センター 外科 中 畠 賢 吾
- C32 進行性貧血に対し腹腔鏡下脾臓摘出を施行したHistiocytic sarcomaの1例
大阪市立総合医療センター 肝胆膵外科 山 本 訓 史
- C33 門脈圧亢進症に伴う巨脾および胃食道静脈瘤に脾動脈瘤を合併した手術症例
神戸赤十字病院 外科 大 鶴 徹
- C34 膵十二指腸動脈瘤破裂に対するコイル塞栓術後に十二指腸狭窄をきたした1例
八尾市立病院 外科 松 本 伸 治
- C35 右腸腰筋膿瘍を合併した悪性リンパ腫の一例
多根総合病院 外科 浅 井 哲
- C36 術後の長期CVカテーテル留置により肺塞栓をきたした症例
大阪市立総合医療センター 肝胆膵外科 阿 部 真 保

D 会 場 (2F さくら東)

午 前 の 部 (9 : 00 ~ 11 : 16)

腸 1 (9 : 00 ~ 9 : 40)

座長 蓮 池 康 徳
(西宮渡辺病院 外科)

D 1 孤立性非特異的小腸潰瘍の1例

京都第一赤十字病院 外科 吉 良 浩 勝

D 2 無症状に経過した小腸間膜脂肪織炎の一例

三田市民病院 外科 白 井 敦

D 3 腹腔鏡補助下に診断・切除した小腸悪性リンパ腫の1例

神戸百年記念病院 外科 吉 原 正 宣

D 4 小腸狭窄を認めた虚血性小腸炎の1例

大阪市立大学附属病院 消化器外科 池 谷 哲 郎

D 5 外科的治療を要した高齢者クローン病の3例

田附興風会医学研究所北野病院 消化器センター外科 出 口 幸 一

腸 2 (9 : 40 ~ 10 : 12)

座長 総 野 進
(長吉総合病院 外科)

D 6 術前診断が困難であった特発性大腸穿孔の一例

国家公務員共済組合連合会 六甲病院 國 久 智 成

D 7 非ステロイド性抗炎症剤起因性大腸穿孔の一症例

若草第一病院 外科 堀 口 悠 衣

D 8 ウキ誤飲によるS状結腸穿孔の一例

市立西脇病院 外科 河 合 孝

D 9 魚骨により小腸穿孔をきたした1例

東住吉森本病院 外科 木下正彦

腸3 (10:12 ~ 10:44)

座長 堀 高明
(大正病院 外科)

D10 血栓溶解療法が奏効した急性上腸間膜動脈閉塞症の一救命例

ベルランド総合病院 外科 和田 範子

D11 腸管内での根昆布の膨張による食餌性イレウスの1例

松下記念病院 外科 安田 知代

D12 癒着性イレウスに対する腹腔鏡下手術の臨床的検討

京都府立与謝の海病院 外科 上田 英史

D13 開腹歴のない小腸絞扼性イレウス8例の検討

兵庫県立尼崎病院 外科 山下 幸大

大腸1 (10:44 ~ 11:16)

座長 西 森 武 雄
(育和会記念病院 外科)

D14 S状結腸癌術5年経過後に腹壁再発を認めた一例

高津病院 外科 西川 隆之

D15 術前化学療法 (mFOLFOX6) が奏功し、切除可能となった下部直腸進行癌、肝転移の1例

大阪医科大学 一般・消化器外科 今井 義朗

D16 直腸癌切除不能肝転移に対し、neoadjuvant chemotherapy後に4回肝切除をおこない長期生存中の1例

兵庫医科大学 下部消化管外科 山岸 大介

D17 術前化学療法による画像上CR症例に対し肝切除した大腸癌肝転移の一例

関西医科大学 外科 中竹 利知

午 後 の 部 (12 : 30 ~ 16 : 46)

評 議 員 会 (12 : 30 ~ 13 : 00) D会場 (2F さくら東)

大腸 2 (14 : 30 ~ 15 : 02)

座長 福 長 洋 介
(ベルランド総合病院 外科 内視鏡外科)

D18 大腸癌肝転移術後に高CEA血症を伴う絞扼性イレウスを来した一例
石切生喜病院 外科 野 沢 彰 紀

D19 大腸癌術後に胃十二指腸及び胆管内に転移を来した一例
守口敬任会病院 外科 門 田 和 之

D20 下腸間膜静脈内腫瘍栓を伴った下行結腸癌の1切除例
大阪府立呼吸器・アレルギー医療センター 消化器・乳腺外科 堀 井 勝 彦

D21 著明な低栄養状態を認めた進行直腸癌の2手術例
医療法人社団 敬誠会 合志病院 外科 西 岡 孝 芳

大腸 3 (15 : 02 ~ 15 : 34)

座長 勝 本 善 弘
(ベリタス病院 外科)

D22 消化管皮膚瘻を契機に発見された横行結腸・直腸重複癌の一例
医療法人錦秀会 阪和住吉総合病院 外科 大 上 健 太

D23 ダグラス窩に壁外性発育し直腸及び膈に穿通したS状結腸癌の一例
奈良県立奈良病院 外科 中 本 貴 透

D24 経肛門的直腸異物の1例
育和会記念病院 外科 櫻 井 康 弘

D25 Fournier症候群の2手術救命例
医療法人社団 敬誠会 合志病院 外科 寺 倉 政 伸

大腸 4 (15:34 ~ 16:06)

座長 西 村 重 彦
(住友病院 外科)

- D26 術前に診断し得た虫垂粘液囊腫軸捻転の1例
近江八幡市立総合医療センター 小児外科 木 村 幸 積
- D27 回盲部炎症性救急疾患に対する腹腔鏡手術の有用性－虫垂粘液囊胞腺腫の1例より－
西宮市立中央病院 外科 前 田 真 志
- D28 骨髄異形成症候群に併発した腹腔内膿瘍の一例
石切生喜病院 外科 山 本 隆 嗣
- D29 当科で経験した腸管囊胞様気腫症の3例
兵庫県立淡路病院 外科 平 岡 優 美 子

大腸 5 (16:06 ~ 16:46)

座長 恒 川 昭 二
(関西電力病院 外科)

- D30 外科的治療が必要であった透析患者の出血性憩室炎の一例
高砂市民病院 中 井 秀 和
- D31 憩室炎によるS状結腸狭窄に対し2期的手術を施行した1例
彰療会大正病院 外科 堀 高 明
- D32 腸腰筋膿瘍を合併した盲腸憩室の1例
関西労災病院 消化器外科 前 田 瑛 美 子
- D33 若年発症の盲腸憩室炎の一例
健生会 土庫病院 外科 上 野 暢 一
- D34 CTにて下部直腸周囲に遊離ガスを認めた大腸憩室穿孔の一手術例
～さて、あなたは、どう検査・治療しますか？
顕修会すずらん病院 消化器科・外科 伊 藤 直 人

E 会 場 (2F 会議室C・D)

午 前 の 部 (9 : 00 ~ 11 : 08)

膵 1 (9 : 00 ~ 9 : 48)

座長 竹 村 茂 一
(大阪市立大学 肝胆膵外科)

E 1 動脈浸潤膵癌に対してTS-1による放射線化学療法と維持療法により腫瘍縮小後に根治切除となった1例

関西医科大学 外科 山 木 壮

E 2 直腸癌に合併した膵扁平上皮癌の一例

京都九条病院 外科 北 川 一 智

E 3 膵anaplastic carcinomaの一切除例

兵庫県立淡路病院 外科 川 堀 真 志

E 4 多発性内分泌腫瘍症1型に合併した膵内分泌腫瘍の1切除例

神戸大学 肝胆膵外科 山 下 亜津紗

E 5 術前診断に難渋した膵カルチノイドの1例

石切生喜病院 外科 馬 場 良 子

E 6 術前診断に苦慮した膵管内伸展を有する膵ラ氏島腫瘍の1切除例

市立豊中病院 外科 銭 谷 昌 弘

膵 2 (9 : 48 ~ 10 : 28)

座長 福 本 巧
(神戸大学 肝胆膵外科)

E 7 1年間に残胃癌、肺癌、膵癌の手術切除を施行した1症例

姫路中央病院 胃腸科・外科 革 島 悟 史

E 8 成人男性の胃癌を合併した膵臓のsolid pseudo-papillary tumorの一例
神戸赤十字病院 外科 大久保 悠 祐

E 9 高CEA血症を呈した早期大腸癌合併IPMNの1例
明和病院 外科 栗 本 重 美

E 10 膵内胆管癌とIPMN由来浸潤癌を重複した一例
京都第一赤十字病院 外科 村 西 佑 介

E 11 主膵管型IPMN術後の異時性再発に対し残膵全摘術を施行した一例
田附興風会医学研究所北野病院 消化器センター外科 野 瀬 真 理

GIST他 (10 : 28 ~ 11 : 16) **座長 李 榮 柱**
(大阪市立大学 消化器外科)

E 12 膵臓原発と考えられたGISTの1症例
京都第一赤十字病院 外科 清 水 浩 紀

E 13 小腸多発GISTを合併したvon Recklinghausen病の1例
加古川市民病院 外科 三 木 恵里加

E 14 自己末梢血幹細胞移植後に発生した出血性胃潰瘍に対して外科手術を施行したNKT細胞リンパ腫の1例
大阪市立大学大学院 腫瘍外科 呉 幸 枝

E 15 タール便にて発症した、出血性胃GISTの1治験例
兵庫県立西宮病院 外科 大久保 恵 太

E 16 診断に難渋した胃平滑筋肉腫の一例
大阪市立十三市民病院 外科 菅 野 兼 史

E 17 皮下組織より発生した巨大な平滑筋肉腫の1例
浅香山病院 外科 枝 川 永二郎

午 後 の 部 (14 : 30 ~ 17 : 04)

腸 4 (14 : 30 ~ 15 : 10) 座長 川 井 秀 一
(高津病院 外科)

E18 腸重積をきたした盲腸リンパ管腫の1例
濟生会 和歌山病院 外科 吉 田 稔

E19 虫垂腫瘍による超高齢者腸重積の一例
市立堺病院 外科 松 村 多 恵

E20 成人特発性腸重積の一例
住友病院 外科 平 川 俊 基

E21 成人腸重積症の1例
多根総合病院 外科 高 田 史 門

E22 成人の特発性腸重積の1手術例
東大阪市立総合病院 外科 中 原 裕次郎

腸 5 (15 : 10 ~ 15 : 50) 座長 伊 藤 直 人
(芦屋セントマリア病院 外科)

E23 回腸脂肪腫による成人腸重積の1例
奈良県立奈良病院 外科 鴨 門 大 輔

E24 臍頭十二指腸切除術後Braun吻合部に生じた逆行性腸重積症の一例
西神戸医療センター 外科 村 上 坤太郎

E25 腸重積で発症した好酸球性腸炎の一例
濟生会 中和病院 外科 長 井 美奈子

E26 メッケル憩室による腸重積の一例
市立枚方市民病院 外科 糸 原 久美子

E27 Meckel憩室捻転壊死の1例
市立貝塚病院 外科 高 田 晃 宏

ヘルニア 1 (15:50 ~ 16:30)

座長 藤 尾 長 久
(バルランド総合病院 外科)

E28 S状結腸間膜ヘルニアの1例

京都第二赤十字病院 外科 岡 島 航

E29 当科で経験したS状結腸間膜窩ヘルニアの1例

白庭病院 外科 亀 山 祐 司

E30 術前CTにて傍十二指腸ヘルニアと診断した1例

松下記念病院 外科 泉 谷 康 仁

E31 当院における大網裂孔ヘルニア手術6例の検討

市立岸和田市民病院 外科 藤 浩 明

E32 特発性上腰ヘルニアの一例

三田市民病院 外科 三 田 裕 樹

ヘルニア 2 (16:30 ~ 17:04)

座長 寺 倉 政 伸
(合志病院 外科)

E33 腹腔鏡下経皮的腹膜外ヘルニア閉鎖術 (LPEC) の若年成人への応用

大阪市立大学 小児外科 矢 本 真 也

E34 単径ヘルニア再発例に対する検討

大手前病院 外科 吉 川 浩 之

E35 鼠径ヘルニア術後遅発性メッシュ感染の1手術例

兵庫県立淡路病院 外科 小 原 大 見

E36 Spiegelヘルニアの1例

高槻赤十字病院 外科 内 田 茂 樹