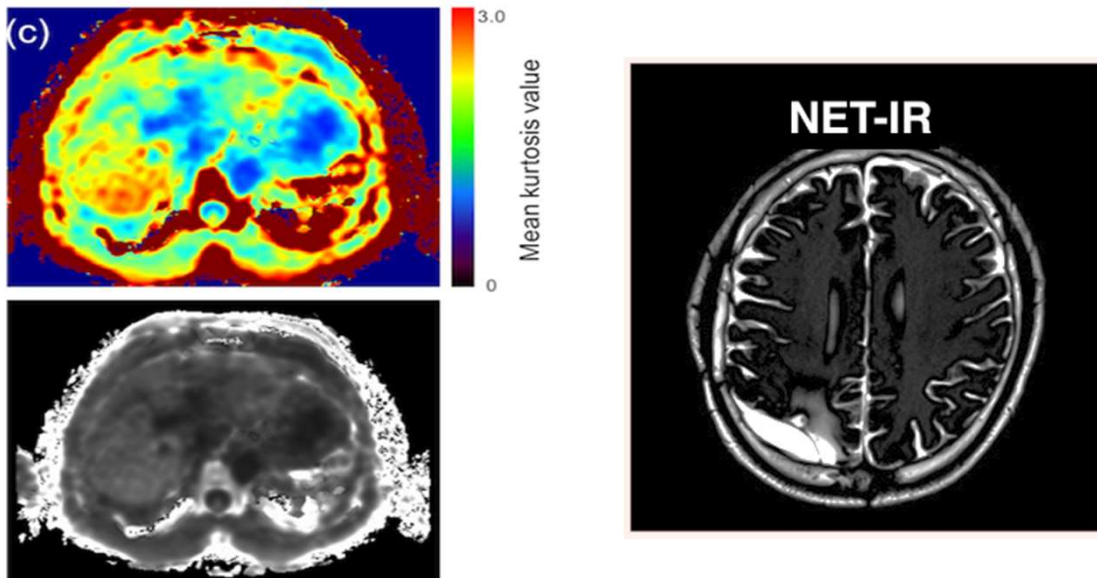


疾患の可視化を科学する



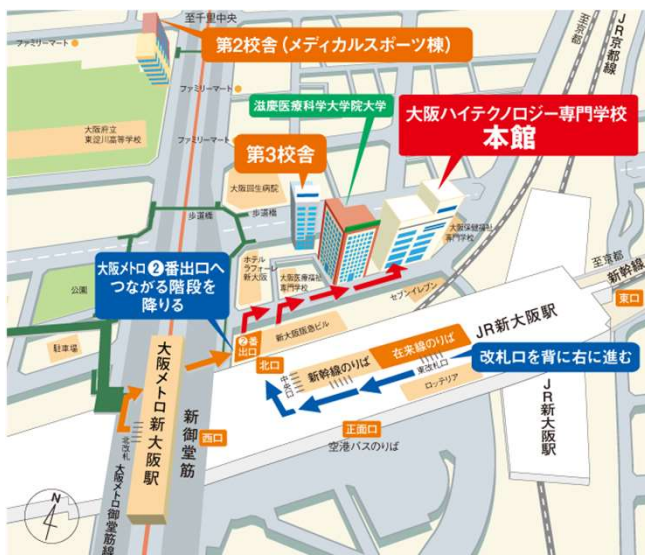座長：天理よろづ相談所病院 山崎 良

講演1：Advanced DWIの考え方, 使い方 ～DKIを中心に～

国立研究開発法人理化学研究所 脳神経科学研究センター
吉丸 大輔 先生

講演2：グリオーマ (Non-Enhancing Tumor) 可視化の試み

地方独立行政法人 大阪府立病院機構 大阪国際がんセンター
立石 宗一郎 先生



会費：1000円

日時：2019年8月24日(土) 14:00 ~16:30

会場：大阪ハイテクノロジー専門学校

本館 大講堂

主催：Kansai Advanced MR Forum

代表：山村 憲一郎

お問い合わせ：k.yamazzo+kamf@gmail.com

終了後, 会費制 (4000円程度)の懇親会を開催します。

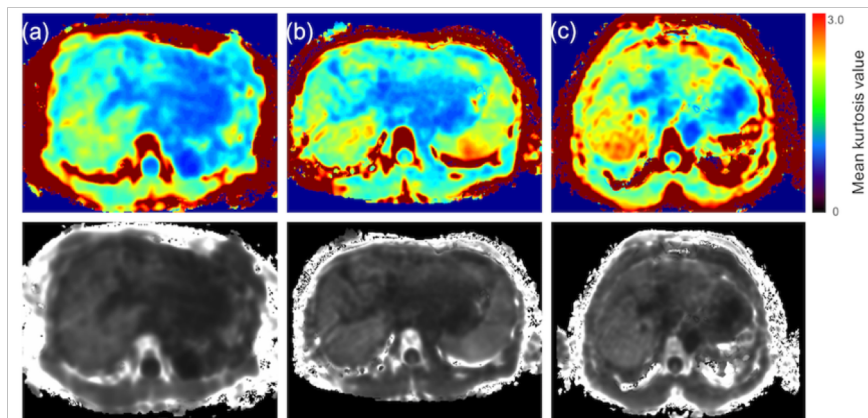
講師・世話人への研究相談等にもご活用下さい。

The 11th Kansai Advanced MR Forum

講演1： Advanced DWIの考え方, 使い方 ~DKIを中心に~

水のブラウン運動により生じた拡散を画像化する技術である拡散強調画像(DWI)は、腫瘍の検出など、簡便な手法として臨床利用されている。しかし、その簡便さから、DWIまたはADCは色々な制約や、情報の混在を考慮して使用する必要がある。

近年、このDWIに対してPost process analysisを行うことで、より詳細な情報を扱えることが報告され、新たな指標が多く産出されている。今回は、その中でもIVIM、またはDKIに関して、その考え方や実際の臨床での使い方などを紹介する。さらにDWIが苦手な人にも分かりやすく説明することを心がけ、かつ時間があれば2019年ISMRMで発表されていた演題にも触れる。



Liver fibrosis

mild

moderate

sever

講演2： グリオーマ (Non-Enhancing Tumor) 可視化の試み

グリオーマは腫瘍自体の高い浸潤能から腫瘍境界もしくは腫瘍浸潤部の画像化が難しい脳腫瘍である。手術時にはMRI/CTでの造影部位を腫瘍の主座と規定し、主たる摘出部位と認識するが、造影効果を呈しない腫瘍や周囲に浮腫と浸潤部が入り混じっている腫瘍が存在する事から、腫瘍存在部位の可視化は極めて困難である。我々はT1・T2mapのデータを元に浮腫領域に相当するT1値を求めInversion Recovery法(NET-IR)を用いる事で非造影グリオーマの可視化を試みた。

