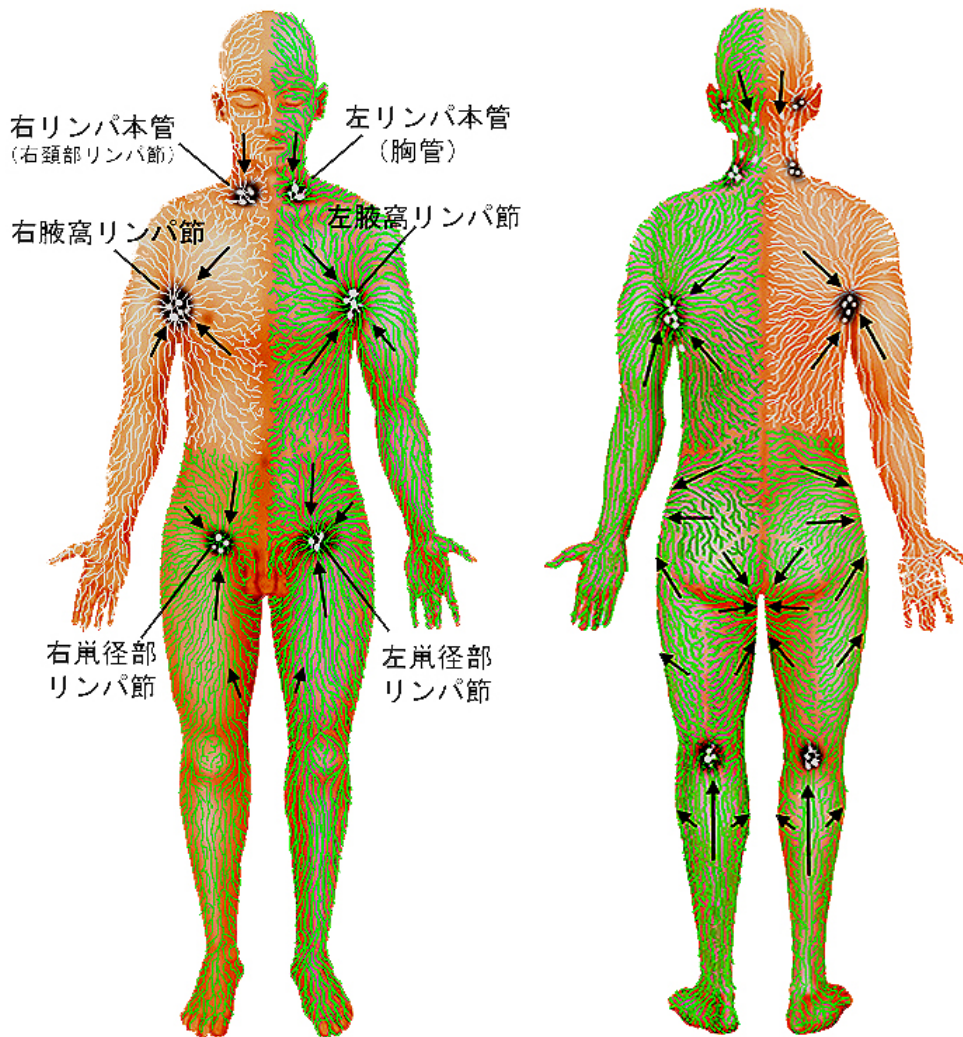


## リンパ本管とリンパの吸収



末梢から集めたリンパ液は途中でリンパ節を通過してリンパ本管に合流します。この図では表在のリンパ管の走り方を見えています。臓器からのリンパ液は脊柱に沿って上行する胸管に集められます。

1) 右上半身と右腕は右腋窩リンパ節に流れ、右頭・頸部からは右頸部リンパ節に流れます。この二つは右リンパ本管となって右静脈角に合流し血液に戻されます。

2) 左上半身、左腕は左腋窩リンパ節に流れ、左頭・頸部は左頸部リンパ節に流れます。左右の下半身は鼠径リンパ節に流れてから体の中に入り、臓器周辺のリンパ液と一緒に胸管となります。これらは左静脈角で合流し、血液に戻されます。